

新闻中心

首页

新闻中心

医院新闻

【医院新闻】世界首例儿童距骨置换在我院骨肿瘤科完成

2022-01-26

来源: 骨肿瘤外科

2021年5月,一名9岁女童因踝关节疼痛到我院骨肿瘤外科专题门诊就诊,张智长医师在完善影像学评估后考虑距骨恶性肿瘤可能,入院穿刺活检证实为上皮样血管内皮瘤,为低度恶性肿瘤。以往足踝部恶性肿瘤的手术方式多为截肢,为保留患儿的肢体,在董扬主任和杨庆诚主任的指导下,张智长医师与工程师反复沟通,借助3D打印技术,创新性地设计了模块化距骨组配式假体。现阶段距骨假体置换仅有少量文献报道,且均为成人,多运用于严重的关节炎,在儿童距骨置换尚未有文献报道。我们全新设计的假体,优点在于:与患儿完全匹配,将对相邻骨骼生长的干扰降至最低;设计了多处缝合孔,便于距骨附着韧带和踝关节囊的重建;组配式设计,便于术中安装;假体的顶部为聚乙烯衬垫,与胫骨远端关节面完全匹配。

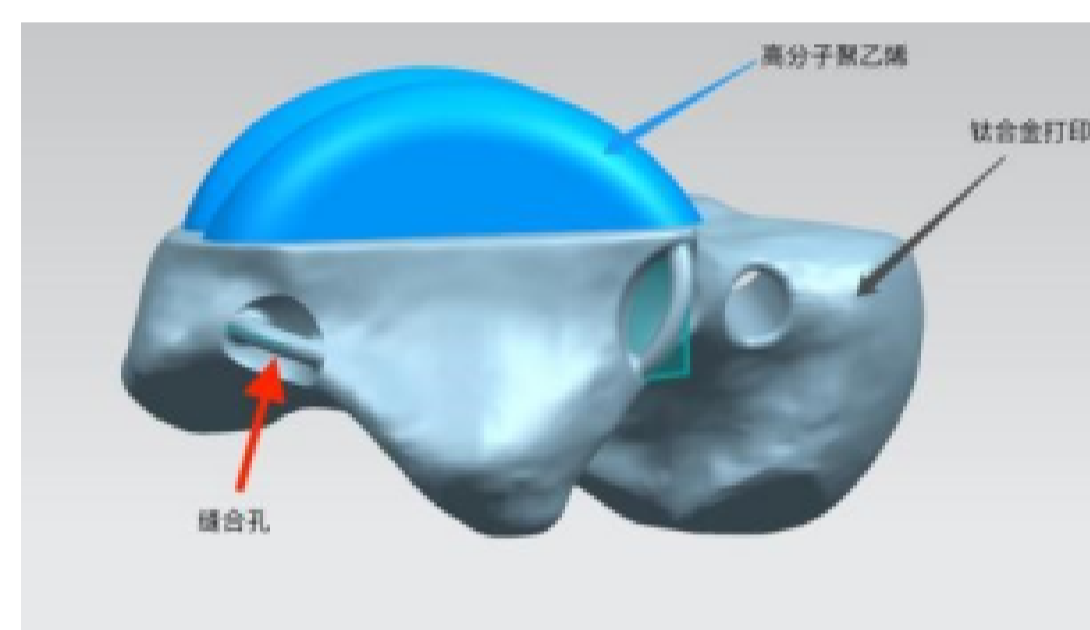


图1. 假体设计图

手术取得完全成功,2周后创面顺利愈合。术后采用踝关节前后石膏托固定6周;术后6到12周,进行踝关节部分负重下的功能锻炼;术后12周,患儿已可以在无辅助状态下行走,基本恢复术前生活学习状态。术后6个月评估踝关节功能,采用美国足踝外科协会评分(AOFAS)测试结果为85/100。通过角度测量得出双侧踝关节(患侧/健侧)的活动范围依次为:背伸角度35°/40°;跖屈角度45°/50°;内翻角度:25°/30°;外翻20°/30°。负重位踝关节X线示:距骨假体位置良好,患侧和健侧踝关节位线基本一致。

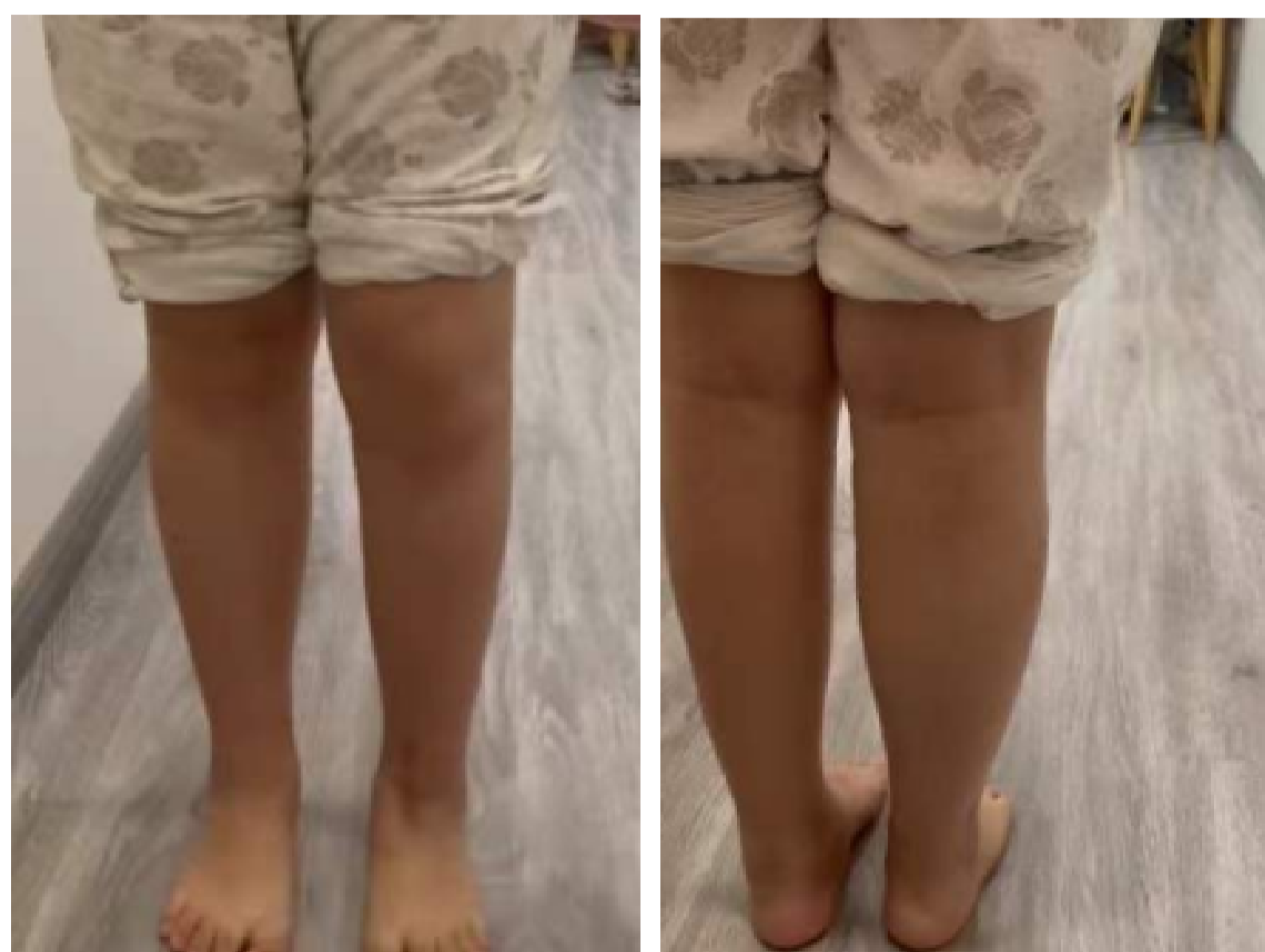

图2. 术后6个月随访照片

上一篇:【医院新闻】我院举办左心耳封堵中德对话精品沙龙 下一篇:【医院新闻】促交流 同发展——临港院区超声医学科举办交叉学科甲状腺疾病系列讲座

上海市第六人民医院版权所有

地址:上海市宜山路600号 邮编:200233 电话:021-64369181 传真:021-64701361

公交:89、93、224、205、830、927、122、252、909、732

沪ICP备18016267号 沪卫(中医)网审[2014]第10028号

沪公网安备 31010402000769号