



中国人民解放军总医院 军医进修学院

www.301hospital.com.cn



中国人民解放军总医院
301医院

[首页](#)
[医院概况](#)
[医院动态](#)
[医疗特色](#)
[保健特色](#)
[为军服务](#)
[专家介绍](#)
[新技术应用](#)
[就医指南](#)
[健康咨询](#)
[护理天地](#)
[招生培养](#)
[科研特色](#)
[招标采购](#)

新技术应用

最多人浏览

- 妇产科为患者着想不断改进微创...
- 我院骨科内窥镜下腰椎间盘突出...
- 我院率先开展经阴道胃镜胆囊切...
- 我院神经外科采用先进微创技术...
- 解放军总医院氩氦刀治疗肿瘤技...
- 血管外科完成首例腔镜下肢静脉...
- 我院采用细胞因子诱导的杀伤细...
- 眼科准分子近视治疗中心引进飞...
- 我院率先开展内镜与经脐单孔腹...
- 我院神经外科术中磁共振系统创...

当前位置: [首页](#) >> [新技术应用](#) >> 正文

新技术应用

整形修复科成功治疗腰骶部巨大神经纤维瘤

发布日期: 2011-02-22 09:27 作者: 院内 来源: 院内 查看: 2739

2010年12月7日整形修复外科门诊收入了一名特殊的患者,患者名叫张绍成,男性,20岁,是安徽某医科大学的一名在校大学生,160cm的身高却有一个硕大的“屁股”。查体后才知道,这个硕大的“屁股”其实是一个巨大的神经纤维瘤。

这个瘤子整整伴随了张绍成10年,小伙子身材不高,体格瘦小,可这个瘤子确是生长“旺盛”,这期间,张绍成无限烦恼,瘤子越长越大,像一个巨大的面袋背在背部和臀部,严重影响他的生活和学习,而且心理负担很重,自他10岁起,父母就带他四处投医问药,去过了全国多家知名医院,每次都是希望而去,失望而归。这一次来到解放军总医院他是抱着最后的希望,决定试试看。

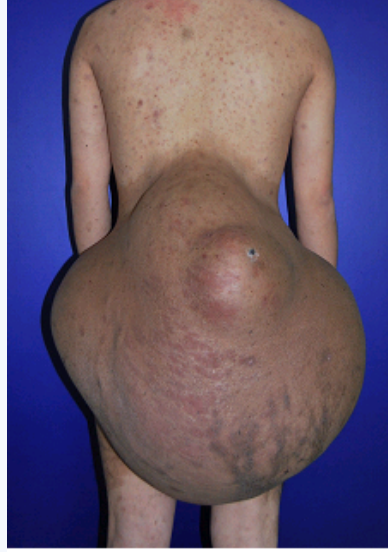在门诊,徐军主任医师对张绍成进行了全面细致的查体,向他和他的父母仔细讲解了病情,最后收入整形修复科。入院后,韩岩主任与徐军主任一同组织了科里全体医师进行病例大讨论,确定手术方案,争取手术切除肿物。可是术前还有一个难题,就是输血。神经纤维瘤切除术中出血十分险恶,若没有足够的血源,手术无法进行。请输血科主任会诊后,表示一定会积极配合我们的手术,为张绍成准备充足的血源。

在充分的术前准备下,2010年12月14日10时手术开始,因瘤体巨大、术中出血凶险、手术难度非常大,但经过徐军主任、韩岩主任、郭伶俐主治医师、杨红岩主治医师、刘岱医师、任静医师10个小时的奋战,在麻醉科刘主任、手术室许护士长率领的麻手中心治疗团队的大力配合下,终于将张绍成背后的巨大神经纤维瘤大部切除,重达14.5公斤。

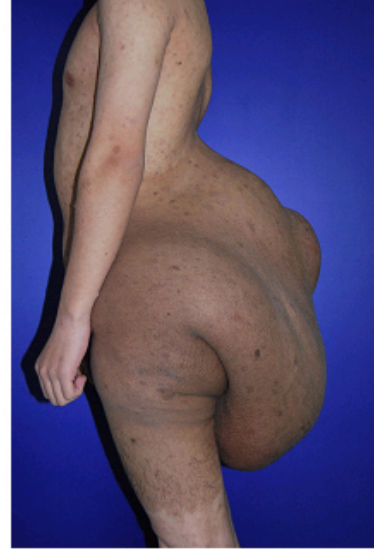
术后张绍成生命体征不平稳,血红蛋白一度低至5g/ml,为保障张绍成的生命安全,加快术后恢复,张绍成转入外科重症监护室进行治疗。当天夜里,外科重症监护室的宋青主任制定了抢救方案,带领科室同志积极进行抢救,一直忙到第二天的凌晨,使患者的病情转危为安。术后每天韩岩主任、徐军主任带领科内医生前往重症监护室查房,由于手术创面渗液很多,每天需要换药,但是患者术后体质虚弱,无法配合,因此换药需要4、5个医师帮忙翻身才能完成,每次换药大家都是汗流浹背,但是看到张绍成病情稳定,大家都毫无抱怨。8天后,在外科重症监护室的全体医师的共同努力下,张绍成顺利度过了危险期,各项生命指标逐步走稳,2010年12月22日张绍成转回整形修复科继续治疗。

刚回到科里的第一天,张绍成由于之前未曾大便,给予开塞露纳肛后,张绍成即大便至床上。但是整形科护士及医生却并无怨言,为他及时更换床单,更换敷料。在整形修复外科医护人员的悉心照料下,经过换药、局部植皮、抗感染等治疗,2011年1月21日张绍成能够活动自如,高兴地康复出院。

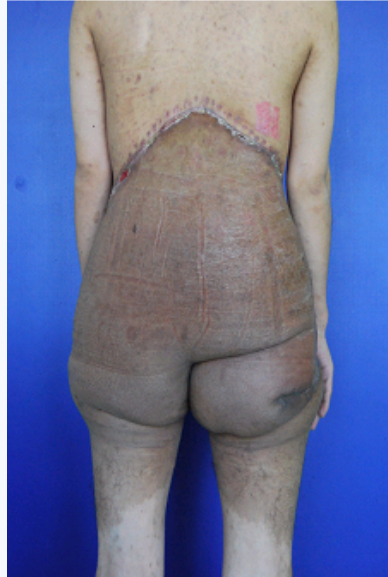历经45天,在301医院整形修复外科、重症监护室、麻醉科、输血科等多科室协作下,成功治疗了腰骶部巨大神经纤维瘤。张绍成也终于摆脱了这个拖累了他10年之久的“大包袱”。(郭玲俐、任静)



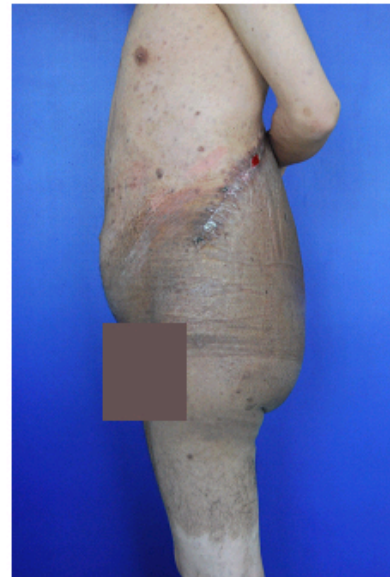
(手术前)



(手术前)



(手术后)



(手术后)

关闭窗口

医院地址：北京市海淀区复兴路28号 邮政编码：100853 点击数：3351151

网址：<http://www.301hospital.com.cn> E-mail：webmaster@301hospital.com.cn

版权所有：解放军总医院 军医进修学院 京ICP备06025486号

解放军总医院制作维护 零点新视窗提供技术支持