

葡萄胎发病新基因 *F10* 与滋养细胞肿瘤侵袭相关性研究

周瑾¹, 陈士岭¹, 邢福祺¹, 庞战军¹, 李冰², 周问渠², 付欣², 丁彦青³ (南方医科大学南方医院¹ 妇产科,³ 病理科, 广东广州 510515; ² 广州医学院中心实验室, 广东广州 510182)

摘要: 目的 探讨葡萄胎差异表达新基因 *F10* 在不同类型滋养细胞肿瘤中的表达及其与恶性滋养细胞肿瘤侵袭的关系。方法 采用原位杂交方法检测 12 例葡萄胎、6 例侵袭性葡萄胎、8 例绒癌中 *F10* 表达情况。结果 *F10* 在全部葡萄胎、侵袭性葡萄胎、绒癌中均呈阳性表达, 其在葡萄胎、侵袭性葡萄胎、绒癌中的表达强度递增, 有显著性差异 ($P < 0.001$)。结论 *F10* 可能与滋养细胞肿瘤的发生及其侵袭行为相关, 在侵袭或滋养细胞恶变中起一定作用。

关键词: 葡萄胎; 绒毛膜癌; 滋养层肿瘤; 基因表达; 原位杂交

中图分类号: R737.33 文献标识码: A 文章编号: 1000-2588(2005)02-0171-03

Association of the novel hydatidiform mole-related gene *F10* with the invasiveness of trophoblastic tumor

ZHOU Jin¹, CHEN Shi-ling¹, XING Fu-qi¹, PANG Zhan-jun¹, LI Bing², ZHOU Wen-qu², FU Xin², DING Yan-qing³

¹Department of Obstetrics and Gynecology, ³Department of Pathology, Nanfang Hospital, Southern Medical University, Guangzhou 510515, China; ²Central Laboratory, Guangzhou Medical College, Guangzhou 510182, China

Abstract: Objective To study the expressions of the novel gene *F10* associated with hydatidiform mole in different trophoblastic tumors and explore the relation of *F10* expression with the invasiveness of malignant trophoblastic tumor.

Methods *In situ* hybridization was used to study the expression of *F10* in 12 cases of hydatidiform mole, 6 cases of invasive mole, and 8 cases of choriocarcinoma. **Results** *F10* mRNA was positive in all cases of hydatidiform mole, invasive mole, and choriocarcinoma, and the expression intensity significantly increased in the order of hydatidiform mole, invasive mole and choriocarcinoma ($P < 0.001$). **Conclusion** The expression of *F10* gene may relate to the occurrence and invasiveness of trophoblastic tumor, with possible involvement in the invasion or malignant changes of trophoblastic cells.

Key words: hydatidiform mole; choriocarcinoma; trophoblastic neoplasms; gene expression; *in situ* hybridization

葡萄胎是一种与妊娠有关的疾病, 其发生率在不同国家和地区差异较大。在日本葡萄胎的发病率为 2:1 000 次妊娠, 在爱尔兰葡萄胎发病率为 1:1 945 次妊娠^[1], 我国流行病学调查发现, 葡萄胎平均发病率为 1:1 092^[2]。葡萄胎有一定的潜在恶性^[3-5]。文献报道, 北欧葡萄胎恶变率为 2.96%, 我国香港地区为 21.5%, 北京协和医院统计 214 例葡萄胎的恶变率 14.5%^[6]。构成葡萄胎的妊娠滋养细胞, 尤其是细胞滋养细胞恶性转化机制目前仍不明确。为了进一步寻找葡萄胎发病基因, 我们在正常早孕绒毛膜组织与葡萄胎组织之间进行抑制性消减杂交, 获得消减 cDNA 文库, 从中分离鉴定出一种功能未明的新基因, 暂按照工作序列号命名为 *F10* (另文报道)。本研究对 *F10* 在滋养细胞肿瘤中表达情况及其在滋养细胞肿瘤侵袭过程中作用进行初步分析。

1 材料和方法

1.1 标本来源

收集南方医院及广州军区总医院近 10 年内病理标本的存档蜡块(所有患者术前均未行化疗), 其中葡萄胎 12 例、侵袭性葡萄胎 6 例、绒癌 8 例。患者年龄 23~56 岁。标本均经常规固定, 包埋, 5 μm 厚连续切片, 准备做原位杂交检测。

1.2 试剂

DIG RNA Labeling and Detection Kit、T₇ RNA 聚合酶、DIG-UTP、Anti-DIG-AP、BCIP/NBT 均购自德国 Roche 公司, 去离子甲酰胺、Denhardt's solution 购自上海申能博彩生物科技有限公司, Yeast t-RNA、鲑鱼精 DNA 购自丹麦 Dako 公司。

1.3 方法

1.3.1 探针标记 按地高辛 RNA 标记和检测试剂盒说明进行。体外转录法将地高辛标记的 UTP 掺入到 *F10* 新基因探针上, 最后对所标记的探针按梯度浓度进行稀释, 点膜后固定、显色, 检测探针效果。

1.3.2 杂交前预处理 石蜡切片常规脱蜡水化, PBS 漂洗, 5 min×2 次; 100 mmol/L 氨基乙酸 -PBS 液漂洗, 5 min×2 次; 0.3% Triton-100 PBS 液, 15 min, PBS

收稿日期: 2004-10-25

基金项目: 973 国家重点基础研究发展规划资助项目 (G1999055903)

Supported by National 973 Basic Science Research Development Program (G1999055903)

作者简介: 周瑾 (1967-), 女, 在读博士研究生, 研究方向: 生殖内分泌, 电话: 020-61641908

漂洗, 5 min×2 次; 20 μg/ml 蛋白酶 K 消化, 37 °C, 30 min; 4% 多聚甲醛固定, 5 min; PBS 漂洗, 5 min×2 次; 0.25% 乙酸酐与 100 mmol/L 三乙醇胺混合液, 5 min×2 次。

1.3.3 预杂交 滴加预杂交液(40%去离子甲酰胺, 1×Denhardt 液, 10%葡聚糖, 4×SSC), 湿盒内 37 °C, 1 h。

1.3.4 杂交 在上述杂交液内分别加入标记探针, 变性蛙鱼精 DNA, 探针稀释度 1:50。滴加杂交液, 使每张切片探针含量约为 10 ng。置于 42 °C 湿盒内, 在杂交炉中杂交 16 h。

1.3.5 杂交后预处理 系列 SSC 漂洗; PBS 漂洗 1 min×3 次; 加入抗地高辛抗体(1:500)的 Buffer I 液室温孵育 2h, 加入 NBT/BCIP 的 Buffer II 液避光显色 30~60 min; Buffer III 终止显色, 系列乙醇脱水、透明、中性树胶封片。

1.4 结果判定及统计学处理

原位杂交阳性物质呈蓝紫色的细颗粒状, 阳性信号位于胞质和胞膜上。采用两种评分法, Fromwitz 评分法^[7]即 0 分: 无阳性染色或阳性细胞 <25%; 1 分: 胞质、胞膜淡蓝紫色或阳性细胞 25%~50%; 2 分: 胞

质、胞膜蓝紫色或阳性细胞 25%~50%; 3 分: 胞质、胞膜深蓝紫色或阳性细胞 >75%。另一种评分方法, 即 0 分为阴性 (-); 1~2 分为弱阳性 (+); 3~4 分为阳性 (++); 5~6 分为强阳性(+++)。两种标准评分相加为最后得分。

1.5 统计学处理

采用 SPSS10.0 软件, Kruskal-Wallis 方法进行统计分析。

2 结果

葡萄胎中 F10 表达在细胞滋养细胞的胞质中, 呈紫蓝色(图 1), 阳性率 100%, 其中多为弱阳性表达(11/12), 仅 1 例为中等强度阳性表达。侵蚀性葡萄胎中 F10 在侵入肌层的滋养细胞胞质均为阳性表达(图 2), 其中中等强度阳性表达占 66.67%(4/6), 另有 1 例弱阳性、1 例强阳性表达。绒癌标本中滋养细胞 F10 均为强阳性表达, 胞质蓝紫色, 染色较深(图 3)。由表 1 可见, F10 在葡萄胎、侵蚀性葡萄胎、绒癌中全部呈阳性表达, 且阳性表达有依次递增的趋势($P < 0.001$)。

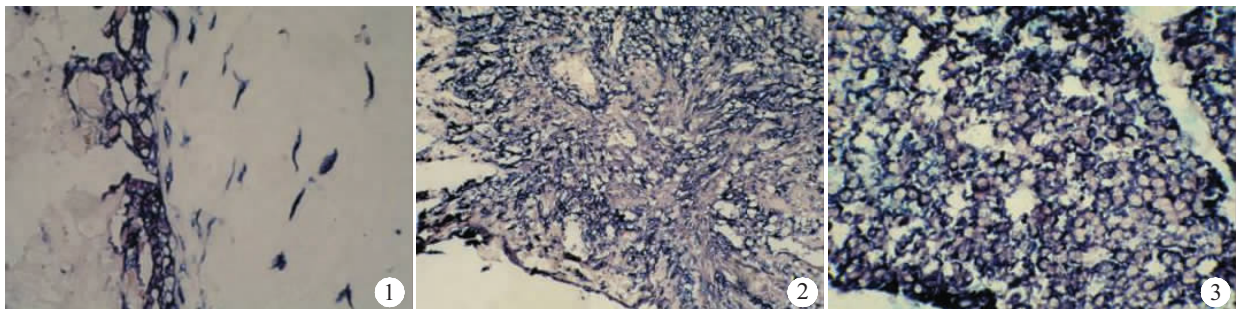


图 1 葡萄胎中 F10 表达(原位杂交染色, 原放大倍数: ×400)

Fig.1 F10 expression in hydatidiform mole (Original magnification: ×400)

图 2 侵蚀性葡萄胎中 F10 表达(原位杂交染色, 原放大倍数: ×200)

Fig.2 F10 expression in invasive mole (Original magnification: ×200)

图 3 绒癌中 F10 表达(原位杂交染色, 原放大倍数: ×400)

Fig.3 F10 expression in choriocarcinoma (Original magnification: ×400)

表 1 F10 在葡萄胎、侵蚀性葡萄胎及绒癌中细胞滋养细胞中的表达比较

Tab.1 Comparison of F10 expression in cytotrophoblasts between hydatidiform mole, invasive mole and choriocarcinoma

Group	n	F10 mRNA			
		-	+	++	+++
Hydatidiform mole	12	0	11	1	0
Invasive mole	6	0	1	4	1
Choriocarcinoma	8	0	0	0	8

$\chi^2=21.256, P < 0.001$

3 讨论

葡萄胎病因目前尚不清楚。Habibian^[8]研究表明葡萄胎来源的细胞滋养细胞比正常胎盘滋养细胞的染色体易断裂, 于 388 个细胞染色体出现 113 个易断裂点, 这些位点分别与癌基因、其他肿瘤的易断裂位点及绒癌株的易断裂位点符合, 提示葡萄胎滋养细胞遗传学的不稳定性可能与葡萄胎基因组中存在遗传易感基因有关。目前国内外仍未获得葡萄胎特异的易感基因, 而活化的癌基因引起细胞恶性转化机制一般认为表现在两个方面: 其一是点突变引起癌基因产物表达量的增加, 其二是癌基因的过度表达^[9]。癌基因

的过表达破坏调节正常细胞生长、发育和凋亡的程序,导致细胞异常增殖、分化不良,形成肿瘤。妊娠滋养细胞疾病均来源于胚胎滋养细胞,包括葡萄胎、侵蚀性葡萄胎和绒毛膜癌。良性葡萄胎局限于子宫腔内,侵蚀性葡萄胎与绒毛膜癌均能侵蚀子宫肌层或转移至其他器官,表现为恶性行为。从干细胞滋养细胞侵入子宫内膜,到细胞滋养细胞增殖分化为合体滋养细胞,再形成绒毛及胎盘的过程中,众多基因参与调控^[10,11]。肿瘤的发生发展、转移通常源于癌基因或抑癌基因的异常变化。最近越来越多的证据表明某些基因参与抑制或者促进肿瘤转移^[12,13]。为明确葡萄胎基因学病变机制,前期我们从基因克隆方面入手,在正常早孕绒毛膜组织与葡萄胎组织之间进行抑制性消减杂交,分离鉴定出一种功能未明的新基因 *F10*。本研究观察了葡萄胎差异表达新基因 *F10* 在妊娠滋养细胞疾病中的表达情况,对 *F10* 在葡萄胎、侵蚀性葡萄胎、绒毛膜癌中的表达进行了比较,结果显示 *F10* 在葡萄胎、侵蚀性葡萄胎、绒毛膜癌中均阳性表达,且依次显著增强 ($P < 0.001$)。葡萄胎属于良性绒毛病变。侵蚀性葡萄胎继发于葡萄胎之后,具有恶性肿瘤行为,多数仅造成局部侵犯,仅 4% 患者并发远处转移。绒毛膜癌是一种继发于正常或异常妊娠之后的滋养细胞肿瘤,恶性程度极高,早期可发生远处转移^[14]。葡萄胎差异表达新基因 *F10* 在葡萄胎、侵蚀性葡萄胎、绒毛膜癌中阳性表达依次增强,表明 *F10* 与滋养细胞侵袭行为可能有关。由于其他恶性肿瘤具有浸润、转移特性,目前我们通过原位杂交、荧光定量 PCR 等方法检测 *F10* 在其他不同恶性肿瘤组织表达,已获得初步结果(另文发表)。同时着手进一步通过基因沉默技术等,以了解葡萄胎差异表达新基因 *F10* 对肿瘤细胞生长的影响,及其在肿瘤细胞浸润、转移中的作用。

参考文献:

- [1] Schorge JO, Goldstein DP, Bernstein MR, *et al.* Recent advances in gestational trophoblastic disease[J]. *J Reprod Med*, 2000, 45(9): 692-700.
- [2] 宋鸿钊. 滋养细胞肿瘤的诊断与治疗[M]. 北京: 人民卫生出版社, 1983. 168.
- [3] Mosher R, Goldstein DP, Berkowitz RS, *et al.* Complete hydatidiform mole: comparison of clinicopathologic features, current and past[J]. *J Reprod Med*, 1998, 43(1): 21-7.
- [4] Fisher RA, Nowland ES. Gestational trophoblastic disease molecular and genetic studies[J]. *J Reprod Med*, 1998, 43(2): 87-97.
- [5] Coukos G, Makrigiannakis A, Chung J, *et al.* Complete hydatidiform mole: a disease with changing profile[J]. *J Reprod Med*, 1999, 44(8): 698-704.
- [6] 曹泽毅. 中华妇产科学[M]. 第 4 版, 北京: 人民卫生出版社, 2002. 2018-22.
- [7] Fromowitz FB, Viola MV, Chao S, *et al.* Ras, P21 expression in the progression of breast cancer [J]. *Human Pathol*, 1987, 18 (42): 1268-75.
- [8] Habibian R, Surti U. Cytogenetics of trophoblasts from complete hydatidiform moles[J]. *Cancer Genet Cytogenet*, 1987, 29(2): 271-87.
- [9] Nishio H, Nakamura S, Horai T, *et al.* Clinical and histopathologic evaluation of the expression of Ha-ras and fes oncogene products in lung cancer[J]. *Cancer*, 1992, 69(5): 1130-6.
- [10] Tanaka TS, Kunath T, Kimber WL, *et al.* Gene expression profiling of embryo derived stem cells reveals candidate genes associated with pluripotency and lineage specificity[J]. *Genome Res*, 2002, 12(12): 1921-8.
- [11] Bilban M, Head S, Desoye G, *et al.* DNA microarrays: a novel approach to investigate genomics in trophoblast invasion [J]. *Placenta*, 2000, 21(Suppl A): S99-105.
- [12] Leone A, McBirde OW, Weston A, *et al.* Somatic allelic deletion of nm23 in human cancer[J]. *Cancer Res*, 1991, 51(9): 2490-3.
- [13] McGregor JM, Yu CC, Dublin EA, *et al.* P53 immunoreactivity in human malignant melanoma and dysplastic naevi [J]. *Br J Dermatol*, 1993, 128(6): 606-11.
- [14] 乐 杰. 妇产科学[M]. 第 6 版, 北京: 人民卫生出版社, 2004. 319-23.

(上接 170 页)

- [14] Mochizuki A, Tamaoka A, Shimohata A, *et al.* Abeta42-positive non-pyramidal neurons around amyloid plaques in Alzheimer's disease[J]. *Lancet*, 2000, 355(9197): 42-3.
- [15] Hartmann T. Intracellular biology of Alzheimer's disease amyloid beta peptide [J]. *Eur Arch Psychiatry Clin Neurosci*, 1999, 249(6): 291-8.
- [16] Yang AJ, Chandswangbhuvana D, Shu T, *et al.* Intracellular accumulation of insoluble, newly synthesized abetan-42 in amyloid

- precursor protein-transfected cells that have been treated with Abeta1-42[J]. *J Biol Chem*, 1999, 274(29): 20650-6.
- [17] Morishima-Kawashima M, Hasegawa M, Takio K, *et al.* Hyperphosphorylation of tau in PHF [J]. *Neurobiol Aging*, 1995, 16 (3): 365-71
- [18] Takahashi M, Tomizawa K, Ishiguro K. Distribution of tau protein kinase I/glycogen synthase kinase-3beta, phosphatases 2A and 2B, and phosphorylated tau in the developing rat brain [J]. *Brain Res*, 2000, 857(1-2): 193-206.