

[3] Nunez GG, Gentile T, Calcagno ML, *et al.* Increased parasiticide activity against *Trichinella spiralis* newborn larvae during pregnancy[J]. *Parasitol Res*,2002,88:661-667.

[4] Cosoroaba I, Orjanu N. Congenital trichinellosis in the rat[J]. *Vet Parasitol*,1998,77:147-151.

[5] Cui J, Wang ZQ, Wu F, *et al.* Epidemiological and clinical studies on an outbreak of trichinosis in central China[J]. *Ann Trop Med Parasitol*,1997,91:481-488.

[6] Bjorkman N, Dantzer V, Leiser R. Comparative placenta in laboratory animals[J]. *Scand J Lab Anim Sci*,1989,16:129-158.

[7] 崔晶,王中全,张灯. 旋毛虫肌幼虫排泄分泌物中特异性诊断抗原的研究[J]. *中国寄生虫学与寄生虫病杂志*,2003,21:268-271.

[8] 崔晶,王中全,晋雪香,等. ELISA 对人体旋毛虫病诊断及疗效考核

价值的研究[J]. *河南医学研究*,1996, 5:26-29.

[9] Murrell KD, Bruschi F. Clinical trichinellosis[J]. *Prog Clin Parasitol*,1994,4:117-150.

[10] 彭飞,黄琼瑶,刘年猛,等. 旋毛虫感染母鼠产小鼠抗血吸虫感染保护性的初步研究 [J]. *中国血吸虫病防治杂志*,2003,15: 182-184.

[11] Zaretsky MV, Alexander JM, Byrd W, *et al.* Transfer of inflammatory cytokines across the placenta[J]. *Obstet Gynecol*,2004,103: 546-550.

[12] Raghupathy R. Th1-type immunity is incompatible with successful pregnancy[J]. *Immunol Today*, 1997,18:478-482.

[13] 崔晶,王中全,李雍龙. 旋毛虫感染后排虫反应的发生机制[J]. *国外医学寄生虫病分册*,2004,31:157-164.

(收稿日期:2004-07-23 编辑:庄兆农)

文章编号:1000-7423(2005)-02-0077-01

【病例报告】

阴虱眼睫毛寄生一例

陆建红¹, 陈国军¹, 邓德勇², 董长林¹

中图分类号:R757.2 文献标识码:D

阴虱主要寄生于人体阴毛、肛毛等处。2004 年 7 月,作者从一眼科送检的睫毛标本上查见阴虱,报道如下。

1 病例

患者,女性,43 岁。因双眼痒、肿胀伴异物感半月余来我院就诊。眼部检查:双眼上下眼睑饱满、无明显充血、水肿,双睑皮肤潮红,睫毛排列整齐,表面附有淡褐色细小物体。裂隙灯显微镜下见睑、球结膜无充血,结膜囊内未见明显异物,角膜透明,肉眼未见异常。睫毛根部有点状出血点并附有淡褐色痂皮,睫毛上粘附着小串珠样半透明颗粒,并有多量可活动的小虫体。

2 寄生虫鉴定

将送检的标本置于显微镜(低倍)下观察,可见活动虫体,扁平,如蟹形,淡褐色,大小约 1.6 mm×1.3 mm,无翅,分头、胸、腹 3 部分。头部有 1 对触角与 1 对复眼。胸部有 3 对足,足的末端有一坚硬弯曲的爪,前足细小,中足与后足粗壮。腹部分节,末端数节侧缘有锥状突起,其上生有刚毛。根据其形态特点判定为耻阴虱^[1](图 1)。

3 讨论

耻阴虱是由于不洁性行为或接触污染的内衣、被褥、毛巾、坐便器等所致。世界各国均有此病发生,目前已被国际称为性传播疾病(简称 STD)。阴虱寄生于眼睫毛,可能因接触污染的被褥、浴巾等感染,一般与阴毛阴虱同时存在。阴虱常用爪钩住阴毛、睫毛,边用口器吸血边排便,同时将有毒唾液注入皮肤,故可以引起皮肤炎症及过敏反应,患者倍感瘙痒。虱卵附在毛上,需

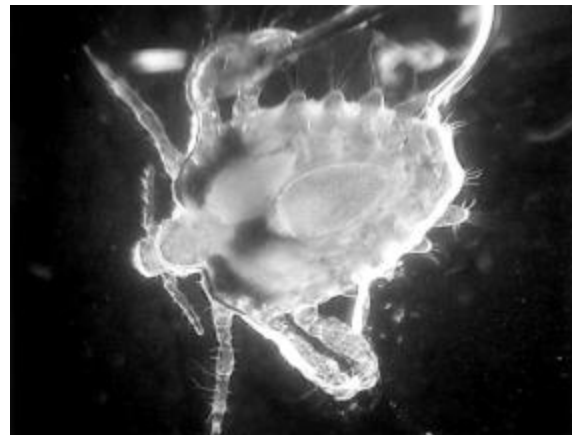


图 1 阴虱(暗视野未染色 × 2 500)

7~8 d 孵出若虫,在 27~33 d 内经 3 次蜕皮发育为成虫,成虫寿命约 1 月。由于该患者否认阴部、腋窝等部位有瘙痒症状,拒绝进一步检查,是否有其他部位寄生不详。对该患者剪除双眼上下睫毛,并用 0.2% 洗必泰清洁眼睑皮肤,去除痂皮,局部用红霉素软膏外涂消炎,嘱患者回家自行剃掉阴毛、腋毛并清洗干净。1 月后复查未见有虫体及虫卵,皮肤光滑。

阴虱眼睫毛寄生,临床极为少见。治疗主要是去除病灶,防止感染。避免与阴虱患者接触,注意个人卫生是防治阴虱的关键。

参 考 文 献

[1] 陈心陶,主编. 医学寄生虫学[M]. 北京:人民卫生出版社, 1965.608.
(收稿日期:2004-08-23 编辑:庄兆农)