

# 幽门螺杆菌感染与慢性胃炎胃黏膜组织中 COX-2、iNOS 表达的相关性研究

陈白莉, 曾志荣, 胡品津, 唐保东, 何瑶, 陈为

陈白莉, 曾志荣, 胡品津, 唐保东, 何瑶, 陈为, 中山大学第一附属医院消化内科 广东省广州市 510080

陈白莉, 女, 1972-01-09 生, 广东省普宁市人, 汉族. 1994 年中山医科大学本科毕业, 2001 年中山医科大学硕士生毕业, 主治医师. 主要从事消化系统疾病的研究.

2000 年中山医科大学校基金资助项目, No. 200031

项目负责人: 何瑶, 510080, 广东省广州市, 中山大学第一附属医院消化内科. pjhumd@vip.163.com

电话: 020-87755766-8172

收稿日期: 2003-09-09 接受日期: 2003-10-29

## Association between *Helicobacter pylori* infection and expression of COX-2 and iNOS in chronic gastritis

Bai-Li Chen, Zhi-Rong Zeng, Pin-Jin Hu, Bao-Dong Tang, Yao He, Wei Chen

Bai-Li Chen, Zhi-Rong Zeng, Pin-Jin Hu, Bao-Dong Tang, Yao He, Wei Chen, Department of Gastroenterology, The First Affiliated Hospital of Sun Yat-Sen University, Guangzhou 510080, Guangdong Province, China Supported by Sun Yat-Sen University Foundation 2000, No.200031

Correspondence to: Yao He, Department of Gastroenterology, The First Affiliated Hospital of Sun Yat-Sen University, Guangzhou 510080, Guangdong Province, China. pjhumd@vip.163.com

Received: 2003-09-09 Accepted: 2003-10-29

## Abstract

**AIM:** To investigate the expression of COX-2 and iNOS in *H pylori* associated chronic gastritis, and also to analyze the relationship between apoptosis and proliferation and COX-2, iNOS expression in gastric epithelia cells.

**METHODS:** A total of 22 patients were diagnosed as having chronic superficial gastritis by endoscopy and pathology. *H pylori* infection was detected by fast urease and Giemsa stain. The expression of COX-1, COX-2, and iNOS was detected by RT-PCR and immunohistochemistry. Apoptosis and proliferation of gastric epithelial cells were quantitated by apoptosis index (AI) and PCNA labelling index (PCNA-LI).

**RESULTS:** There was a significant increase in both COX-2 and iNOS expression in *H pylori* positive gastritis compared with normal mucosa. Epithelial cell proliferation index and apoptosis index in *H pylori* gastritis were greater than that in normal mucosa; Expression of COX-2 and iNOS induced by *H pylori* had positive correlation with apoptosis and proliferation in gastric epithelial cells ( $r = 0.716, 0.603, P < 0.01$ ;  $r = 0.665, 0.572, P < 0.01$ ).

**CONCLUSION:** *H pylori* infection leads to gastric mucosal overexpression of COX-2 and iNOS, which is involved in apoptosis and proliferation imbalance in gastric epithelia

cell. Therefore, it may be one of the crucial mechanisms of *H pylori* inducing gastric cancer.

Chen BL, Zeng ZR, Hu PJ, Tang BD, He Y, Chen W. Association between *Helicobacter pylori* infection and expression of COX-2 and iNOS in chronic gastritis. *Shijie Huaren Xiaohua Zazhi* 2004;12(4):902-906

## 摘要

**目的:** 探讨幽门螺杆菌(*H pylori*)感染对慢性胃炎胃黏膜环氧化酶-2(COX-2)、一氧化氮合酶(iNOS)表达以及对胃上皮细胞增生与凋亡的影响,阐明*H pylori*可能的致癌机制.

**方法:** 22 例经胃镜及病理确诊为慢性浅表性胃炎患者,采用快速尿素酶及改良 Giemsa 染色法检测 *H pylori*; 采用半定量 RT-PCR 和免疫组化法检测胃黏膜中 COX-1、COX-2 和 iNOS 的表达; 以染色法原位检测胃上皮细胞的凋亡; 以免疫组化法检测胃上皮细胞的增生.

**结果:** 与正常对照组相比, *H pylori* 相关性胃炎胃黏膜组织 COX-2 和 iNOS 表达明显增高, 增生、凋亡指数差异显著; *H pylori* 感染导致的 COX-2 和 iNOS 表达程度与胃黏膜上皮细胞增生、凋亡呈正相关( $r = 0.716, 0.603, P < 0.01$ ;  $r = 0.665, 0.572, P < 0.01$ ).

**结论:** *H pylori* 感染导致胃黏膜 COX-2 和 iNOS 的高表达, 与胃上皮细胞的增生与凋亡失衡有关, 从而参与致癌.

陈白莉, 曾志荣, 胡品津, 唐保东, 何瑶, 陈为. 幽门螺杆菌感染与慢性胃炎胃黏膜组织中 COX-2、iNOS 表达的相关性研究. 世界华人消化杂志 2004; 12(4):902-906

<http://www.wjgnet.com/1009-3079/12/902.asp>

## 0 引言

COX-2 和 iNOS 为诱导型酶, 其表达与胃肠道肿瘤发生密切相关<sup>[1-7]</sup>. 业已明确 *H pylori* 感染是慢性胃炎的重要致病因子, 是胃癌发生的重要始发因素<sup>[8-15]</sup>, 但其致癌机制尚不清楚. 为此, 我们比较 COX-2 和 iNOS 在 *H pylori* 相关性胃炎和正常胃黏膜中的表达情况及 COX-2 和 iNOS 与胃上皮细胞凋亡和增生的关系, 以探讨 *H pylori* 可能的致癌机制.

## 1 材料和方法

1.1 材料 我院 2000-12/2001-04 因上腹不适就诊患者

43例, 其中经胃镜及病理检查确诊为慢性浅表性胃炎 22例(男9例, 女13例, 年龄  $46 \pm 13$ 岁), 采用快速尿素酶试验和组织学 Giemsa 染色检测 H pylori 为阳性; 另 H pylori 阴性和胃黏膜正常患者 21例(男8例, 女13例, 年龄  $38 \pm 13$ 岁)作为对照. 凡有以下情况之一者除外: 近 1 mo 内接受过抗 H pylori 治疗、使用过影响 H pylori 的药物、使用过 NSAID 或激素以及伴有其他系统严重疾病. 每例于胃窦部取 4 块黏膜组织, 其中 2 块迅速放入液氮, 另 2 块固定于 40 g/L 中性甲醛.

1.2 方法 采用常规 SP 法进行免疫组织化学染色. 一抗为兔抗人 COX-1 和 COX-2 多克隆抗体(购自美国 Santa Cruz 公司), iNOS 兔抗人多克隆抗体(购自武汉博士德公司). 以食管壁平滑肌细胞的棕黄色着色为阳性对照, 以 PBS 代替一抗作阴性对照, 结果判定采用半定量积分法<sup>[16]</sup>. RT-PCR 检测胃黏膜组织 COX-1、COX-2 和 iNOS mRNA 表达. 采用经典总 RNA 抽提试剂盒(上海生工)提取胃窦黏膜组织中的总 RNA. RT-PCR 采用 Gibco 公司一步法试剂盒. 反应体系 50  $\mu$ L 包括 2  $\times$  反应混合物 25  $\mu$ L, 总 RNA 1  $\mu$ g, 上下游引物(10 pM)各 1  $\mu$ L、RT/PLTINUM Taq 酶 1  $\mu$ L, 加 DEPC 处理的去离子水到 50  $\mu$ L. PCR 引物为: COX-1 5' -GCAACTGGAACATGGCTA-3' F, 5' -ACGCCACCATCTGTCTTTG-3' R(517 bp). COX-2 5' -TTGCTGTTCCACCCATGTC-3' F, 5' -ATGCGTGAA GTGCTGGGCAA-3' R(520 bp). iNOS 5' -ACCACTCGG CTGCAGAATCC-3' F, 5' -CATTGCCAAACGTA CTGG TC-3' R(480 bp).  $\beta$ -actin 5' -CAAGAGATGGCCACGG CTGCT-3' F, 5' -TCCTTCTGCATCCTGTCGGCA-3' R(275 bp). 94  $^{\circ}$ C 变性, 55  $^{\circ}$ C 退火, 72  $^{\circ}$ C 延伸, 扩增共 30 个循环. 取 PCR 产物, 在含有溴化乙锭的 15 g/L 琼脂糖凝胶上电泳, 紫外灯下照像, 应用激光扫描仪进行密度扫描,  $\beta$ -actin 作为内参照. 胃黏膜上皮凋亡细胞的原位检测试剂盒(In Situ Cell Death Detection Kit, POD)为德国宝灵曼公司产品. 染色步骤: 按试剂盒说明书进行, 以 PBS 替代 TUNEL 反应液作阴性对照. 每张切片计算 1 000 个以上上皮细胞的凋亡细胞(分布于 5 个以上不同视野), 以 100 个细胞中阳性细胞数来表示细胞凋亡指数(AI, %)<sup>[17]</sup>. 胃黏膜上皮细胞增生的检测采用免疫组化 LSAB 法, 鼠抗人 PCNA 单克隆抗体和过氧化酶标记的链霉卵白素(SP)染色试剂盒购自 Dako 公司, 操作按说明书进行. PCNA 阳性的细胞核有棕褐色颗粒, 每张切片计算 1 000 个以上上皮细胞的 PCNA 阳性细胞数(分布于 5 个以上不同视野), 以 100 个细胞中阳性细胞数来表示细胞增生指数(PCNA-LI, %)<sup>[17]</sup>.

统计学处理 对两样本均数的比较采用 t 检验; 对两样本率的比较采用精确概率法; 对等级资料及未知分布的计量资料采用秩和检验; 对双变量正态分布资料采用直线相关分析, 未知分布资料采用 Spearman 等级相关分析,  $P < 0.05$  为显著性差异.

## 2 结果

2.1 胃黏膜 COX-1, COX-2 和 iNOS 蛋白的表达 H pylori 感染组及正常组胃黏膜固有层细胞、腺上皮细胞均有 COX-1 表达, 且无统计学差异. COX-2 阳性细胞呈棕黄色颗粒状, 主要位于胃窦上皮细胞, 固有层单核细胞和中性粒细胞胞质, 部分切片中巨噬细胞亦有染色(图 1), 与正常组相比(14.3%, 3/21), H pylori 感染组 COX-2 阳性表达率(68.2%, 15/22)明显升高( $P < 0.01$ ). iNOS 主要表达在上皮细胞, 固有层炎性细胞, 胞质呈棕黄色颗粒状. H pylori 感染组 iNOS 阳性细胞表达率为 59.1% (13/22), 而正常组仅 1 例呈低表达(4.8%, 1/21), 两组间有统计学差异( $P < 0.01$ ).

2.2 胃黏膜 COX-1, COX-2 和 iNOS mRNA 的表达 RT-PCR 结果显示 H pylori 感染组与正常组均有 COX-1 mRNA 表达, 两组间无统计学差异. H pylori 感染组 95.5% (21/22)有 COX-2 mRNA 表达, 中位数为 1.13, 正常组中位数为 0.02, 二者之间有统计学差异. H pylori 感染组 86.4%(19/22)有 iNOS mRNA 表达, 中位数为 0.56, 正常组中位数为 0.01, 二者之间有显著性差异( $P < 0.01$ , 图 2). RT-PCR 与免疫组化法检测 H pylori 感染组 COX-2 和 iNOS 表达结果显示两种方法存在统计学差异( $P < 0.05$ ), 即 RT-PCR 较免疫组化法更敏感(表 1, 2).

2.3 胃上皮细胞凋亡和增生 PCNA 阳性细胞主要分布于胃小凹底部和腺体, H pylori 感染组增生指数为  $17.3 \pm 10.9$ , 与正常组( $11.5 \pm 7.4$ )比较有统计学差异( $P < 0.05$ ). 凋亡细胞主要位于胃黏膜表面及腺体, H pylori 感染组凋亡指数为  $11.9 \pm 6.8$ , 与正常组( $5.3 \pm 3.5$ )相比差异显著( $P < 0.05$ ). 胃上皮细胞增生、凋亡与 COX-1 表达无相关性( $r = 0.138, 0.102, P > 0.05$ ), 而与 COX-2, iNOS 表达呈正相关( $r = 0.716, 0.603, P < 0.01; r = 0.665, 0.572, P < 0.01$ ).

表 1 RT-PCR 和免疫组化法检测 Hp 感染组 COX-2 表达结果

		免疫组化法		合计
		+	-	
RT-P	+	15	6	21
CR	-	0	1	1
合计		15	7	22

RT-PCR 与免疫组化法比较  $P < 0.05$ , 两种方法检测结果有差异. RT-PCR 较免疫组化法更敏感.

表 2 RT-PCR 和免疫组化法检测 Hp 感染组 iNOS 表达结果

		免疫组化法		合计
		+	-	
RT-PCR	+	13	6	19
	-	0	3	3
合计		13	9	22

RT-PCR 与免疫组化法比较  $P < 0.05$ , 两种方法检测结果有差异. RT-PCR 较免疫组化法更敏感.

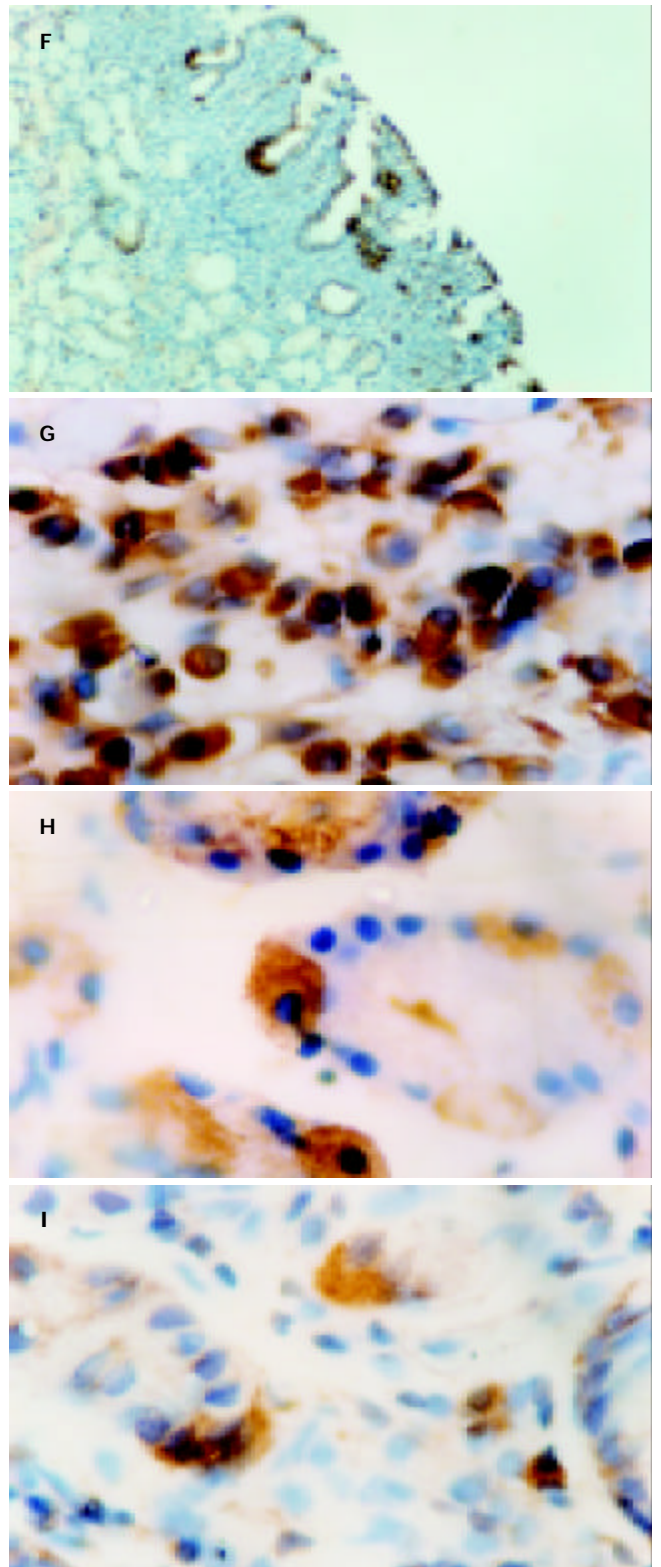
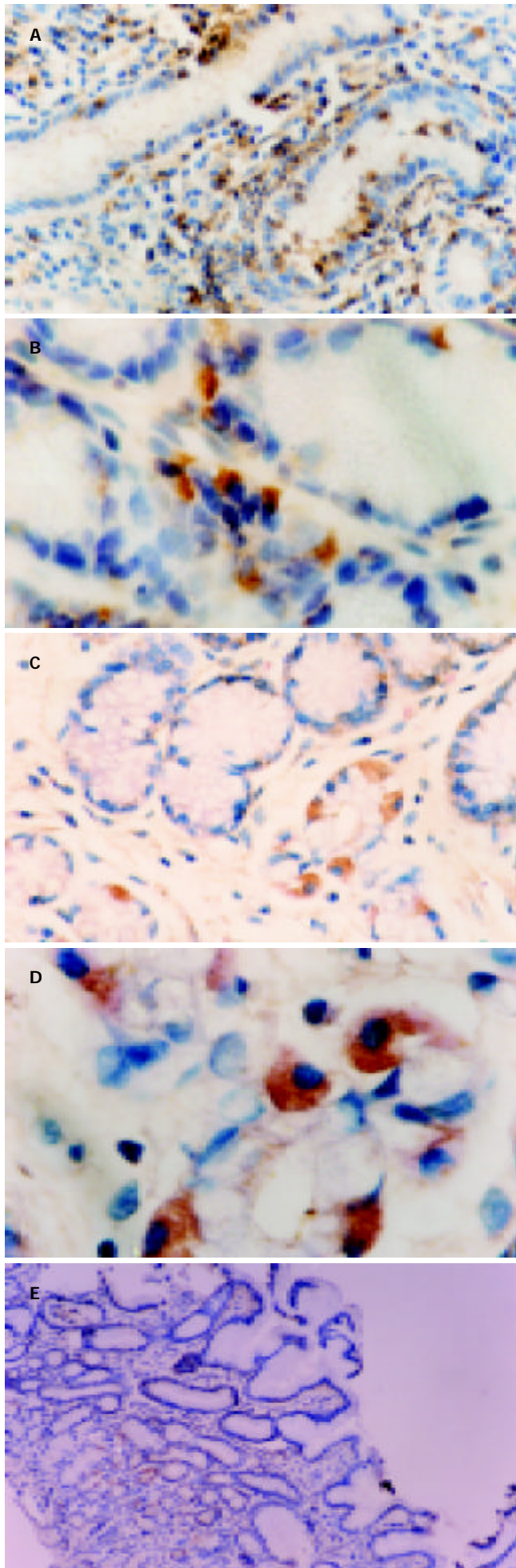


图1 COX-1、COX-2在胃黏膜中的表达: COX-1在正常组及Hp感染组胃黏膜固有层单核细胞(A, B)和腺上皮细胞(C, D)中有明显表达. 正常胃黏膜中固有层腺上皮细胞少量COX-2表达(E); Hp阳性胃炎COX-2明显表达, 主要位于上皮细胞(F, G)、固有层炎症细胞(H, I).

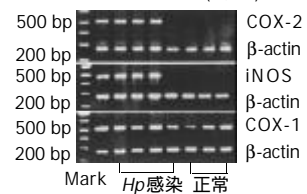


图2 RT-PCR法分析COX-1、COX-2及iNOS在胃黏膜中的表达. 从胃窦组织中提取RNA进行cDNA合成和PCR扩增, 产生COX-1(517 bp), COX-2(520 bp), iNOS(480 bp)和β-actin(275 bp)四种产物.



### 3 讨论

幽门螺杆菌感染与人类胃癌发生、发展的关系早已为人们所熟知, 不过 H pylori 感染诱发胃癌的确切机制不明. 研究发现 H pylori 培养滤液可诱导人胃癌上皮细胞 COX-2 mRNA 表达的显著上调, 与 H pylori 相关性胃癌有密切关系<sup>[18]</sup>. 本结果显示, H pylori 相关性胃炎胃黏膜组织 COX-2 和 iNOS mRNA 水平明显升高, 提示 H pylori 感染与 COX-2 和 iNOS mRNA 表达关系密切, H pylori 感染可增强胃黏膜中 COX-2 和 iNOS 的表达, 这与国内外报道一致<sup>[19-20]</sup>, 表明 COX-2, iNOS 表达在 H pylori 相关性胃病包括胃炎和胃癌发生中起作用. H pylori 感染可能通过激活 NF- $\kappa$ B 因子, 进而促进 COX-2, iNOS mRNA 的表达<sup>[21]</sup>. RT-PCR 和免疫组化技术是检测细胞因子在组织或细胞中的表达常用的两种方法, 与免疫组化法相比, RT-PCR 技术具有快速、灵敏、准确的优点<sup>[22]</sup>.

近年来研究表明, COX-2 和 iNOS 不仅是启动炎症反应的关键酶, 而且还通过促进细胞增生、抑制细胞凋亡、促进肿瘤血管形成, 增加肿瘤细胞侵袭、转移的潜能等机制参与各种肿瘤的发生、发展过程<sup>[23-26]</sup>. 已经证实, 在人胃癌组织中 COX-2 和 iNOS 表达明显上调<sup>[27-28]</sup>, COX-2 高表达能增加胃癌患者淋巴结转移的危险性<sup>[29]</sup>. 动物实验表明 COX-2 抑制剂能诱导裸鼠细胞凋亡, 从而抑制胃癌的生长<sup>[30]</sup>, 这些结果均提示 COX-2 和 iNOS 过度表达与胃癌有关. 本研究比较了 COX-2、iNOS mRNA 表达与增生及凋亡的相关性, 提示在慢性胃炎阶段, 胃黏膜上皮细胞增生指数、凋亡指数与 COX-2 和 iNOS mRNA 表达呈正相关, 说明 COX-2 和 iNOS mRNA 的表达与胃黏膜上皮细胞增生、凋亡关系密切, 使细胞增生和凋亡失衡, 从而促进肿瘤的发生<sup>[31]</sup>. 我们既往的研究及国内外大量研究均证实, H pylori 感染可促进胃黏膜上皮细胞的增生及凋亡<sup>[32-33]</sup>. 本研究另一结果亦显示 H pylori 感染组增生与凋亡均明显高于对照组, 然而导致增生及凋亡的内在机制仍不明确. 总之, H pylori 感染可上调 COX-2 和 iNOS 表达, 诱导胃黏膜上皮细胞增生, 导致的 COX-2 和 iNOS 表达程度与胃黏膜上皮细胞增生、凋亡呈正相关, 因此推测 COX-2 和 iNOS 基因的表达参与了 H pylori 相关性胃炎向癌前病变和胃癌的演变过程. H pylori 感染的胃黏膜 COX-2 和 iNOS 高度表达, 尤其是他在胃恶性肿瘤中的出现和在大肠癌的形成过程中的重要特征<sup>[34-35]</sup>, 提示 COX-2 和 iNOS 的诱导可能是 H pylori 潜在致癌的重要机制.

### 4 参考文献

- Lagorce C, Paraf F, Vidaud D, Couvelard A, Wendum D, Martin A, Flejou JF. Cyclooxygenase-2 is expressed frequently and early in Barrett's oesophagus and associated adenocarcinoma. *Histopathology* 2003;42:457-465
- Kong G, Kim EK, Kim WS, Lee KT, Lee YW, Lee JK, Paik SW, Rhee JC. Role of cyclooxygenase-2 and inducible nitric oxide synthase in pancreatic cancer. *J Gastroenterol Hepatol* 2002;17:914-921

- Cianchi F, Cortesini C, Bechi P, Fantappie O, Messerini L, Vannacci A, Sardi I, Baroni G, Boddi V, Mazzanti R, Masini E. Up-regulation of cyclooxygenase 2 gene expression correlates with tumor angiogenesis in human colorectal cancer. *Gastroenterology* 2001;121:1339-1347
- Joo YE, Kim HS, Min SW, Lee WS, Park CH, Park CS, Choi SK, Rew JS, Kim SJ. Expression of cyclooxygenase-2 protein in colorectal carcinomas. *Int J Gastrointest Cancer* 2002;31:147-154
- Xue YW, Zhang QF, Zhu ZB, Wang Q, Fu SB. Expression of cyclooxygenase-2 and clinicopathologic features in human gastric adenocarcinoma. *World J Gastroenterol* 2003;9:250-253
- Cianchi F, Cortesini C, Fantappie O, Messerini L, Schiavone N, Vannacci A, Nistri S, Sardi I, Baroni G, Marzocca C, Perna F, Mazzanti R, Bechi P, Masini E. Inducible nitric oxide synthase expression in human colorectal cancer: correlation with tumor angiogenesis. *Am J Pathol* 2003;162:793-801
- Wu AW, Gu J, Ji JF, Li ZF, Xu GW. Role of COX-2 in carcinogenesis of colorectal cancer and its relationship with tumor biological characteristics and patients' prognosis. *World J Gastroenterol* 2003;9:1990-1994
- Blaser MJ. *Helicobacter pylori* and gastric diseases. *BMJ* 1998;316:1507-1510
- Vandenplas Y. *Helicobacter pylori* infection. *World J Gastroenterol* 2000;6:20-31
- Takeuchi K, Ohno Y, Tsuzuki Y, Ando T, Sekihara M, Hara T, Kuwano H. *Helicobacter pylori* infection and early gastric cancer. *J Clin Gastroenterol* 2003;36:321-324
- Ohkuma K, Okada M, Murayama H, Seo M, Maeda K, Kanda M, Okabe N. Association of *Helicobacter pylori* infection with atrophic gastritis and intestinal metaplasia. *J Gastroenterol Hepatol* 2000;15:1105-1112
- Zhuang XQ, Lin SR. Research of *Helicobacter pylori* infection in precancerous gastric lesions. *World J Gastroenterol* 2000;6: 428-429
- Wu AH, Crabtree JE, Bernstein L, Hawtin P, Cockburn M, Tseng CC, Forman D. Role of *Helicobacter pylori* CagA+ strains and risk of adenocarcinoma of the stomach and esophagus. *Int J Cancer* 2003;103:815-821
- Kelley JR, Duggan JM. Gastric cancer epidemiology and risk factors. *J Clin Epidemiol* 2003;56:1
- Cai L, Yu SZ, Zhang ZF. *Helicobacter pylori* infection and risk of gastric cancer in Changle County, Fujian Province, China. *World J Gastroenterol* 2000;6:374-376
- Chan FK, To KF, Ng YP, Lee TL, Cheng AS, Leung WK, Sung JJ. Expression and cellular localization of COX-1 and -2 in *Helicobacter pylori* gastritis. *Aliment Pharmacol Ther* 2001;15:187-193
- 彭仲生, 梁湛聪, 谢礼雄, 王养梅. 幽门螺杆菌相关性胃病的细胞增生与凋亡的研究. *癌症* 2000;19:575-578
- Romano M, Ricci V, Memoli A, Tuccillo C, Di Popolo A, Sommi P, Acquaviva AM, Del Vecchio Blanco C, Bruni CB, Zarrilli R. *Helicobacter pylori* up-regulates cyclooxygenase-2 mRNA expression and prostaglandin E2 synthesis in MKN 28 gastric mucosal cells in vitro. *J Biol Chem* 1998;273:28560-28563
- Antos D, Enders G, Rieder G, Stolte M, Bayerdorffer E, Hatz RA. Inducible nitric oxide synthase expression before and after eradication of *Helicobacter pylori* in different forms of gastritis. *FEMS Immunol Med Microbiol* 2001;30:127-131
- 孙为豪, 俞谦, 欧希龙, 郭庆明, 俞婷, 毛翠华, 钱诚. 幽门螺杆菌感染诱导胃黏膜环氧化酶-2 表达. *中华消化内镜杂志* 2002;19:18-20
- Zhang X, Ruiz B, Correa P, Miller MJ. Cellular dissociation of NF-kappaB and inducible nitric oxide synthase in *Helicobacter pylori* infection. *Free Radic Biol Med* 2000;29:730-735
- Lahr G. RT-PCR from archival single cells is a suitable method to analyze specific gene expression. *Lab Invest* 2000;80:1477-1479
- Li HX, Chang XM, Song ZJ, He SX. Correlation between expression of cyclooxygenase-2 and angiogenesis in human gastric adenocarcinoma. *World J Gastroenterol* 2003;9:674-677
- Wu GS, Zou SQ, Liu ZR, Tang ZH, Wang JH. Celecoxib inhibits proliferation and induces apoptosis via prostaglandin E2 pathway in human cholangiocarcinoma cell lines. *World J Gastroenterol* 2003;9:1302-1306

- 25 Xiong B, Sun TJ, Yuan HY, Hu MB, Hu WD, Cheng FL. Cyclooxygenase-2 expression and angiogenesis in colorectal cancer. *World J Gastroenterol* 2003;9:1237-1240
- 26 Tsujii M, Kawano S, DuBois RN. Cyclooxygenase-2 expression in human colon cancer cells increases metastatic potential. *Proc Natl Acad Sci USA* 1997;94:3336-3340
- 27 Guo XL, Wang LE, Du SY, Fan CL, Li L, Wang P, Yuan Y. Association of cyclooxygenase-2 expression with Hp-cagA infection in gastric cancer. *World J Gastroenterol* 2003;9:246-249
- 28 罗玉琴, 吴开春, 孙安华, 潘伯荣, 张学庸, 樊代明. 浅表性胃炎、胃黏膜不典型增生及胃癌组织中 COX-1、COX-2、iNOS 表达的意义. *中华消化杂志* 2000;20:223-226
- 29 Murata H, Kawano S, Tsuji S, Tsuji M, Sawaoka H, Kimura Y, Shiozaki H, Hori M. Cyclooxygenase-2 overexpression enhances lymphatic invasion and metastasis in human gastric carcinoma. *Am J Gastroenterol* 1999;94:451-455
- 30 Sawaoka H, Kawano S, Tsuji S, Tsujii M, Gunawan ES, Takei Y, Nagano K, Hori M. Cyclooxygenase-2 inhibitors suppress the growth of gastric cancer xenografts via induction of apoptosis in nude mice. *Am J Physiol* 1998;274(6Pt 1):G1061-1067
- 31 Fosslie E. Molecular pathology of cyclooxygenase-2 in neoplasia. *Ann Clin Lab Sci* 2000;30:3-21
- 32 Konturek PC, Kania J, Konturek JW, Nikiforuk A, Konturek SJ, Hahn EG. *H. pylori* infection, atrophic gastritis, cytokines, gastrin, COX-2, PPAR gamma and impaired apoptosis in gastric carcinogenesis. *Med Sci Monit* 2003;9:SR53-66
- 33 Moss SF, Calam J, Agarwal B, Wang S, Holt PR. Induction of gastric epithelial apoptosis by *Helicobacter pylori*. *Gut* 1996;38:498-501
- 34 Uefuji K, Ichikura T, Mochizuki H, Shinomiya N. Expression of cyclooxygenase-2 protein in gastric adenocarcinoma. *J Surg Oncol* 1998;69:168-172
- 35 Sano H, Kawahito Y, Wilder RL, Hashiramoto A, Mukai S, Asai K, Kimura S, Kato H, Kondo M, Hla T. Expression of cyclooxygenase-1 and -2 in human colorectal cancer. *Cancer Res* 1995;55:3785-3789

ISSN 1009-3079 CN 14-1260/R 2004 年版权归世界胃肠病学杂志社

• 消息 •

## 如何订购《世界胃肠病学杂志(英文版)》?

### 1 如何订购 2004 年《世界胃肠病学杂志(英文版)》?

答:《世界胃肠病学杂志(英文版)》由北京报刊发行局公开发售, 邮发代号 82-261. 订购 2004 年《世界胃肠病学杂志(英文版)》, 请在邮局办理订阅事宜.

### 2 2004 年《世界胃肠病学杂志(英文版)》的订阅价格是多少?

答:《世界胃肠病学杂志(英文版)》2004 年由月刊改为半月刊, 单价 50.00 元/期, 全年 24 期, 共计 1200.00 元(含邮资).

### 3 如错过邮局征订时间, 如何补订《世界胃肠病学杂志(英文版)》?

如错过邮局征订时间, 您可直接向编辑部联系办理邮购、补订手续.

### 4 购买历年《世界胃肠病学杂志(英文版)》应该如何办理?

答:《世界胃肠病学杂志(英文版)》自 1995 年创刊至 2002 年, 存有少量的精装合订本. 如您需订购, 请参阅下表, 选择您所需要的《世界胃肠病学杂志(英文版)》合订本.

### 5 如何办理汇款手续?

答:请您按以下详细地址办理邮局汇款:

邮政编码: 100023

收款人地址: 北京市 2345 信箱

收款人姓名: 世界胃肠病学杂志社发行部

电话: 010-85381892

附:《世界胃肠病学杂志》订单

订书目录	期数	单价	订数	合计金额
《中国新消化病学杂志(英文版)》1996 年合订本	1-4 期	288.00 元/套		
《中国新消化病学杂志(英文版)》1997 年合订本	1-4 期	288.00 元/套		
《世界胃肠病学杂志(英文版)》1998 年合订本	1-6 期	338.00 元/套		
《世界胃肠病学杂志(英文版)》1999 年合订本	1-6 期	338.00 元/套		
《世界胃肠病学杂志(英文版)》2000 年合订本	1-6 期	338.00 元/套		
《世界胃肠病学杂志(英文版)》2001 年合订本	1-6 期	338.00 元/套		
《世界胃肠病学杂志(英文版)》2002 年合订本	1-6 期	338.00 元/套		
《世界胃肠病学杂志(英文版)》2003 年合订本	1-12 期	676.00 元/套		
《世界胃肠病学杂志(英文版)》2004 年(半月刊)	1-24 期	1200.00 元/套		

### 6 订刊时我还需注意什么?

答:特别要提醒的是, 请将您所需订购年份的期刊及数量在汇款单附言栏写清楚, 并将您的邮政编码、收件人地址、收件人姓名工整、清晰书写清楚, 以便我部及时正确的邮寄给您.