

گزارش یک مورد جالب از همانژیومای کبدی

دکتر فریبا اختری

بخش پزشکی هسته‌ای بیمارستان سینا - دانشگاه علوم پزشکی تهران

چکیده

بیمار مرد ۴۹ ساله‌ای است که با تشخیص سرطان کولون، جراحی شده و در CT اسکن شکمی بیمار ضایعات مشکوک در کبد دیده شده است. برای افتراق بین متاستاز کبدی و همانژیوما، اسکن کبد و طحال و اسکن ^{99m}Tc -RBC انجام گرفت که تشخیص همانژیوما مشخص شد.

مقدمه

باشد، جراحی کبد اندیکاسیون ندارد^(۲). همانژیوما، شایع‌ترین تومور خوش خیم کبدی بوده، معمولاً کمتر از ۵ سانتی‌متر قطر دارد و به طور اتفاقی حین جراحی یا هنگام تصویربرداری کشف می‌شود. اغلب منفرد بوده، در لوب راست دیده می‌شود. به طور نادر، همانژیوماهای کوچک و متعدد هر دو لوب را گرفتار می‌کنند. این تومور رشد کند دارد و تاکنون هیچ تغییر شکل بدخیمی در آن شناخته نشده است. بعضی انواع بزرگ آن در دهه‌های ششم و هفتم علامت‌دار می‌شوند. شایع‌ترین عارضه آن، ناراحتی‌های شکمی ثانوی به اثر فشاری بر کیسه صفرا، دوازدهه و معده است. عارضه نادرتر، ایجاد خونریزی در اثر پارگی تروماتیک، یا خودبه‌خودی می‌باشد. همانژیوماهای علامت‌دار باید جراحی شوند اما جراحی برای موارد بدون علامت توصیه نمی‌شود^(۳).

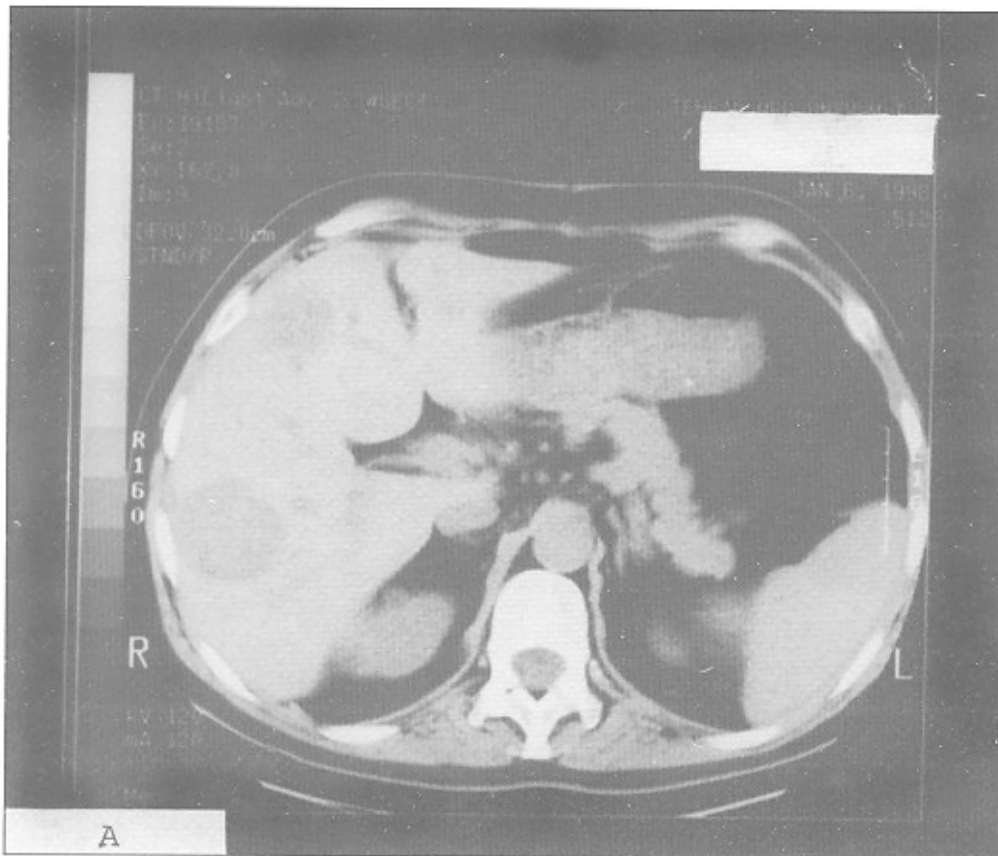
شایع‌ترین سرطان دستگاه گوارش، سرطان کولون و رکتوم می‌باشد. در زنان، سرطان کولون دومین سرطان پس از پستان است که باعث مرگ در اثر سرطان می‌شود و در مردان پس از سرطان ریه و پروستات، سومین سرطان مرگ‌زاست^(۱).

کبد، شایع‌ترین محل متاستاز دوردست سرطان کولون است که در ۶۹٪ موارد درگیر می‌شود. بقای طولانی‌مدت بیماران با متاستاز کبدی، به وسعت درگیری کبد، تعداد متاستاز و مرحله پاتولوژیک سرطان اولیه بستگی دارد. اگر متاستاز کبدی قابل برداشتن بوده، حاشیه خوبی داشته باشد و همچنین پس از هیپکتومی عملکرد کافی کبد حفظ شود، برداشتن جراحی ضایعات متاستاتیک درمان انتخابی است. در موارد تعدد ضایعات و درگیری هر دو لوب توسط تومور یا مواردی که متاستاز خارج کبدی هم وجود داشته

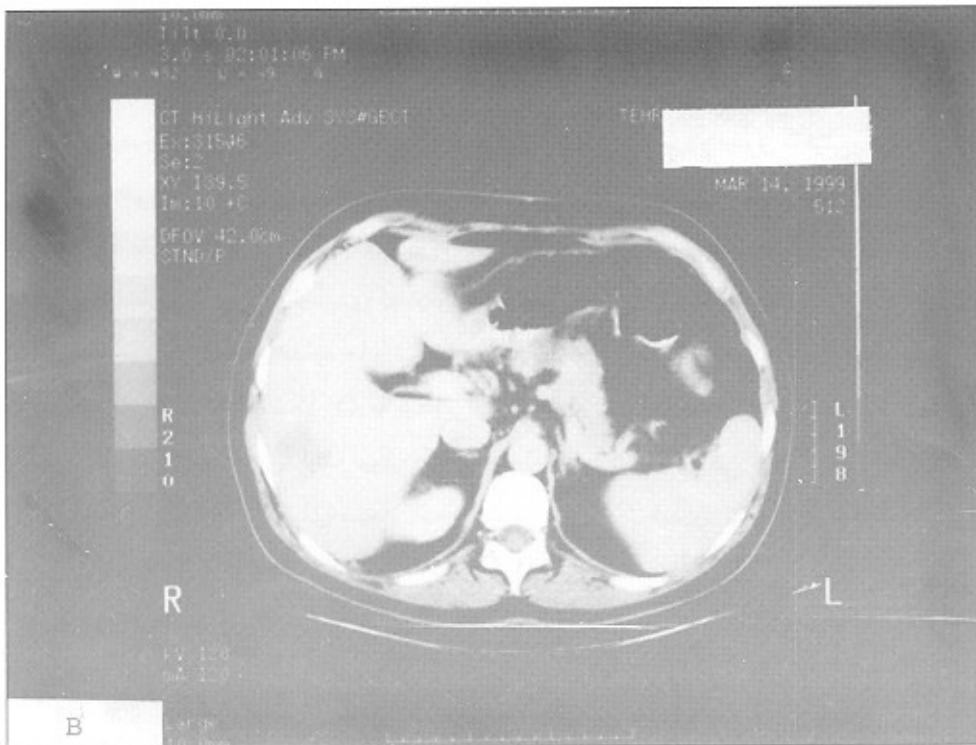
معرفی بیمار

بیمار مرد ۴۹ ساله‌ای است که با تشخیص سرطان کولون مورد جراحی قرار گرفته است. همزمان با تشخیص، طی بررسی‌های اولیه در CT scan شکمی، توده‌های متعدد کبدی با احتمال همانژیوما مطرح شده است. یک سال بعد در CT مجددی که از بیمار به عمل آمده همان توده‌ها با همان اندازه اما با تشخیص متاستاز کبدی گزارش شده است (شکل ۱). به منظور افتراق بین همانژیوما و متاستاز کبدی، ابتدا اسکن کبد و طحال و سپس اسکن $^{99m}\text{Tc-RBC}$ برای بیمار انجام شد. در اسکن کبد و طحال، ضایعات فضاگیر متعدد با کاهش جذب دارو دیده شد (شکل ۲).

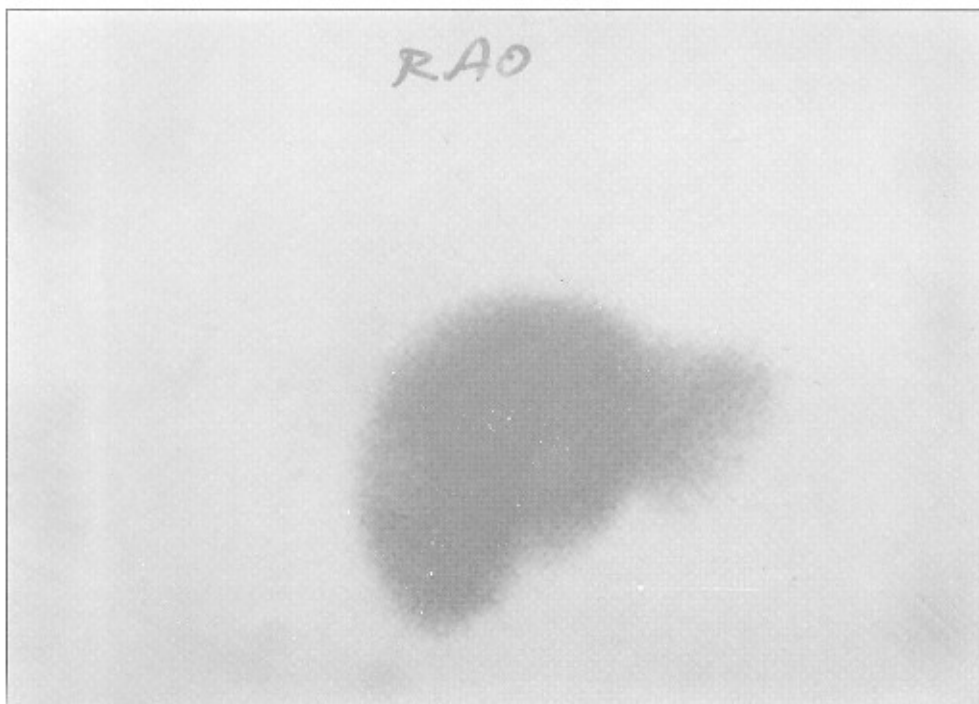
در اسکن RBC در فاز Blood flow، این ضایعات جریان خون کاهش یافته یا مشابه بافت کبدی نشان دادند، اما در تصاویر Blood Pool افزایش جذب رادیودارو به طور مشخص در این ضایعات دیده شد. تشخیص همانژیومای کبدی برای بیمار مطرح گردید (شکل ۳). از آنجا که در بررسی‌های بعدی تعداد و اندازه توده‌های مذکور بدون تغییر باقی ماند و با توجه به ویژگی ۱۰۰٪ اسکن RBC در تشخیص همانژیومای کبدی، تشخیص همانژیوما برای این بیمار تأیید شد.



شکل ۱ - الف. CT اسکن بیمار در زمان مراجعه که توده‌های متعدد را در کبد نشان می‌دهد.

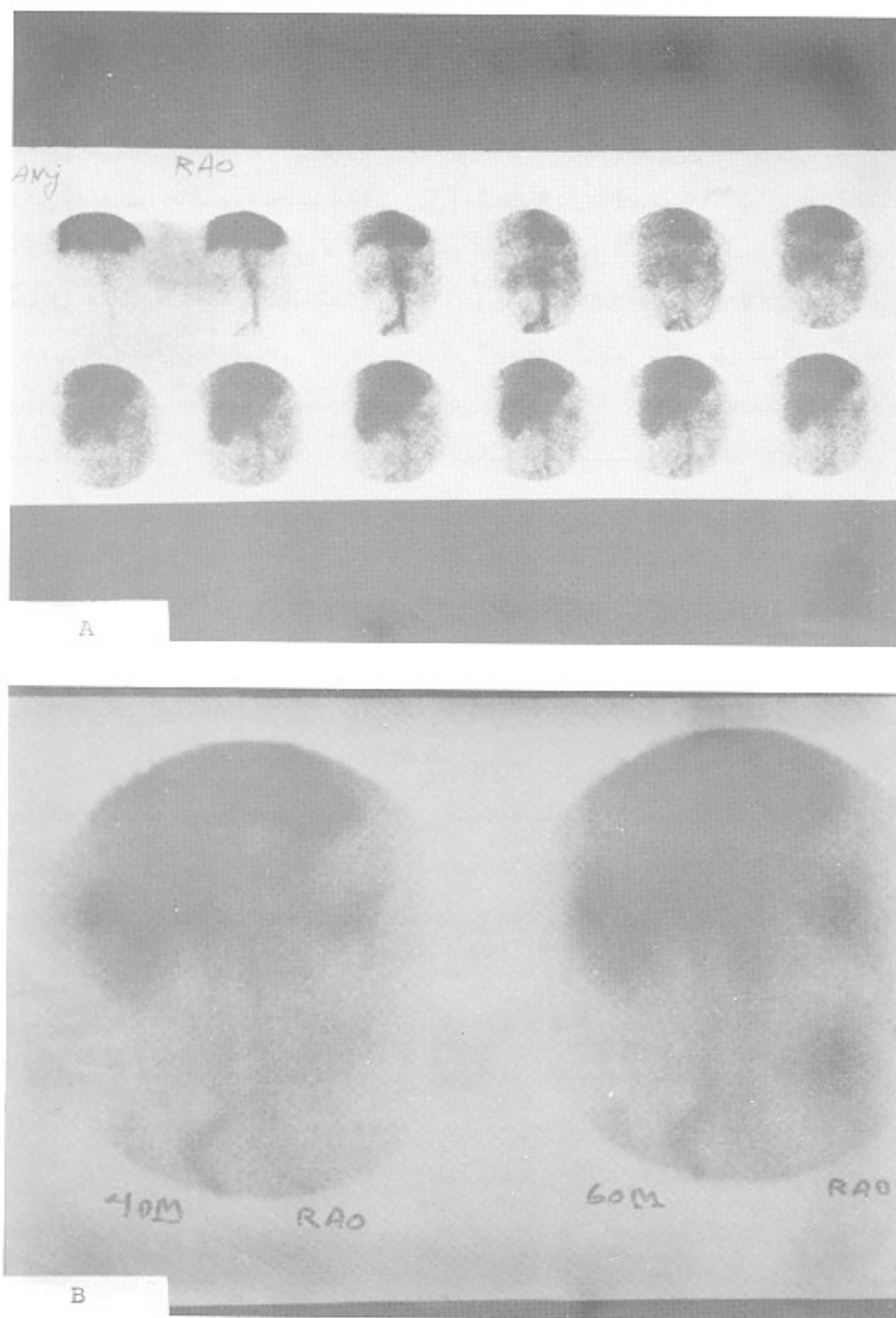


شکل ۱ - ب. CT اسکن بیمار یک سال پس از مراجعه. توده‌های قبلی با همان اندازه در کبد دیده می‌شوند.



شکل ۲ - اسکن کبد و طحال با ^{99m}Tc -SC که ضایعات فضاگیر متعدد کبدی را نشان می‌دهد.

گزارش یک مورد جالب از همانژیومای کبدی



شکل - ۳ - اسکن RBC - ^{99m}Tc - الف . فاز Blood Flow که ضایعات جریان خون در حدود طبیعی یا مختصراً کاهش یافته را نشان می دهد. ب . فاز Blood Pool که افزایش جذب به صورت ۳ کانون در محل ضایعات کبدی دیده می شود.

بحث

در مرحله ۱ سرطان کولون، بقای ۵ ساله پیش‌آگهی ۹۰٪ دارد، اما در موارد وجود متاستاز دوردست، این پیش‌آگهی به ۵٪ کاهش می‌یابد^(۱). همچنین در موارد متاستاز کبدی بیمارانی که به طور مناسب انتخاب شده باشند، بقای ۵ ساله بعد از هیپاتکتومی درمانی ۲۵٪ می‌باشد^(۲). از طرفی همان طور که گفته شد، همانژیومای کبدی بدون علامت نیاز به جراحی ندارد. بنابراین در بیمار مذکور، افتراق بین متاستاز کبدی و همانژیوما قابل اهمیت است.

همانژیومای کبدی، شایع‌ترین تومور خوش‌خیم کبدی است و شیوع آن در اتوپسی ۷-۴٪ درصد می‌باشد^(۳،۴). اغلب منفرد بوده، ضایعات متعدد در ۱۰٪ موارد دیده می‌شود^(۵،۶).

از آنجا که تعداد زیادی دیواره فیبروزی در همانژیوما خون‌رسانی شریانی را از درناز وریدی جدا می‌سازد، جریان خون همانژیوما به طور مشخص بسیار آهسته صورت می‌گیرد. این الگوی جریان خون آهسته، تقریباً پاتوگنومونیک برای همانژیوم کاورنوس می‌باشد و این عامل باعث ایجاد یافته‌های تشخیصی در CT، آنژیوگرافی، و سنتی‌گرافی می‌شود. در موارد مشکوک به همانژیوما، روش‌های متعددی شامل سونوگرافی، CT، MRI و سنتی‌گرافی استفاده می‌گردد^(۴).

یافته‌های مشخص سونوگرافی، شامل یک توده اکوزن، هوموژن، کوچک و دارای حدود کاملاً مشخص است که کناره‌های صاف داشته، و Posterior enhancement متوسطی دارد. در مواردی که ساختمان همانژیوم دچار تغییرات خونریزی، میگزوماتو، ترمبوز و کلسیفیکاسیون شود، نمای

سونوگرافیک تغییر می‌کند. همچنین در ضایعات بزرگ‌تر نیز ارزش سونوگرافی در تشخیص کاهش می‌یابد. CT اسکن هم برای تشخیص استفاده می‌شود که ۲ مشخصه دارد: ۱- در ۹۰٪ موارد Attenuation Low در اسکن قبل از تزریق کنتراست دیده می‌شود. ۲- وجود Peripheral-enhancement در تصویری که در ۲ دقیقه اول پس از تزریق کنتراست گرفته می‌شود. این یافته در ۸۳-۷۵ درصد موارد دیده می‌شود. ۳- افزایش پیشرونده Enhancement در تصاویر تأخیری تا ۶۰ دقیقه پس از تزریق کنتراست و تا زمانی که به طور کامل با بافت کبدی اطراف ایزودنس گردد. این یافته در ۷۲-۳۴ درصد موارد وجود دارد. فقط در ۴۴٪ موارد هر ۳ علامت با هم دیده می‌شوند. بنابراین در بسیاری از موارد، CT روش قابل اعتمادی نیست. بررسی‌هایی بر روی مشخصه‌های MRI در همانژیوما نسبت به سایر تومورها صورت گرفته است. نتایج نشان داده است که همانژیوما معمولاً T₂ طولانی‌تری نسبت به سایر تومورها دارد. با وجود این، در مواردی که همانژیوما دچار ترمبوز یا کلسیفیکاسیون شود یا تومورهای دیگر نکروزه گردند، ارزش MRI در افتراق بین این دو کاهش می‌یابد^(۵).

روش سنتی‌گرافی با استفاده از RBC نشاندار، قابل اعتمادترین روش تصویربرداری برای بررسی همانژیوماست. تصویربرداری پلانار در دو فاز جریان خون و استاتیک انجام می‌شود. همانژیوما با جذب طبیعی یا کاهش یافته در فاز جریان خون و افزایش تجمع رادیودارو در فاز Blood Pool (1-4 hr) مشخص می‌گردد، اما هیپاتوما و ضایعات متاستاتیک از آنجا که به طور غنی از شریان کبدی خون‌رسانی

گزارش یک مورد جالب از همانژیومای کبدی

جذب نشان می‌دهند، تقریباً همیشه همانژیوما هستند^(۴).

هرچند همانژیومای کبدی یافته غیر معمولی در بیماران نمی‌باشد اما نقاط حائز اهمیت در این بیماران، سابقه سرطان کولون، متعدد بودن همانژیوما و اندازه نسبتاً بزرگ (حدود ۸ سانتی‌متر) آنها بوده است.

می‌شوند، در تصاویر اولیه افزایش جریان خون و کاهش تجمع تأخیری را نسبت به بافت اطراف در تصاویر تأخیری نشان می‌دهند^(۶).

ویژگی (Specificity) اسکن RBC در تشخیص همانژیوما بسیار بالا و ۱۰۰٪ می‌باشد. به طور کلی ضایعات کبدی که مشخصاً در مقایسه با بافت اطراف کبدی در تصاویر ۲ ساعته (Blood Pool) افزایش

منابع

- 1 - Kodner I, Robert D. Fry, James W. Fleshman, Elisa H. Birnbaum, Thomas E. Read: Colon, Rectum and Anus. Schwartz, Shires, Spencer, Daly, Fischer, Golloway: Principles of Surgery. 1999: 1346-1352
- 2 - Helenc. R.chang, Kirby I. Bland: Tumors of the Colon. Michael J. Zinner, Seymour I. Schwartz, Harold Ellis: Maingot's Abdominal Operations. 1997: 1281-1300
- 3 - Robert M. Quinlan: Tumors of The Liver. Shackel Ford's: Sugery of Alimentary Tract. 1996: 515
- 4 - James H. Thrall: Cavernous hemangioma of the Liver. Nuclear Radiology test and Syllabus. 1990: 573-595
- 5 - S. S. TumeH: The abdominal Contents. M. N. Maisey, K. E. Brihon, B. D. Collier: Clinical Nuclear Medicine. 1998: 504 506
- 6 - Fred A. Mettler, Jr. Miton J. Guibertean: Essential of Nuclear Medicine Imaging. 1998: 248-249