

Avaliação da técnica de guilhotina modificada para lobectomia hepática completa em gatos

Evaluation of the modified guillotine technique for complete hepatic lobectomy in cats

Karen Maciel de Oliveira¹, Leonardo Augusto Lopes Muzzi², Bruno Benetti Junta Torres¹, Endrigo

Gabellini Leonel Alves³, Gabriela Rodrigues Sampaio² & Ruthnea Aparecida Lázaro Muzzi²

RESUMO

O fígado, o maior tecido glandular do organismo, pode ser acometido por afecções localizadas, como neoplasias, abscessos e torção do lobo, onde é indicada a hepatectomia parcial ou a lobectomia. Nesse experimento, avaliou-se a aplicabilidade e segurança de uma forma modificada da técnica de sutura em guilhotina para a lobectomia hepática completa em gatos. Foram utilizados 13 gatos adultos jovens, sem raça definida, machos e clinicamente saudáveis. Empregou-se a técnica de sutura em guilhotina de forma modificada na base do lobo hepático lateral esquerdo, promovendo a hemostasia do órgão por meio de esmagamento dos tecidos. No período pós-operatório, foram avaliados diversos parâmetros clínicos por 10 dias consecutivos e aos 11 dias após a cirurgia realizou-se avaliação ultrassonográfica. Neste período, os parâmetros clínicos avaliados permaneceram dentro dos limites fisiológicos, demonstrando ausência de complicações importantes decorrentes da cirurgia. Na modificação da técnica de guilhotina utilizada, dividiu-se a base do lobo hepático em três segmentos, permitindo que a sutura promovesse um adequado esmagamento do tecido hepático e ligadura satisfatória dos vasos sanguíneos e ductos biliares, não sendo observada hemorragia ou ascite nos exames clínicos e ultrassonográficos. Aos 11 dias após a lobectomia, os fígados apresentavam-se ultrassonograficamente normais com pequena área de hiperecogenicidade no local da ligadura, sugestiva de tecido cicatricial. A técnica de sutura em guilhotina modificada foi considerada segura e com mínima morbidade para a lobectomia hepática em gatos.

Descritores: lobectomia hepática, fígado, gatos.

ABSTRACT

The liver, the largest glandular tissue of the body, can be affected by localized conditions, such as neoplasia, abscesses and lobe torsion, which is indicated partial hepatectomy or lobectomy. In this experiment, it was evaluated the applicability and safety of a modified form of guillotine ligature method for the complete hepatic lobectomy in cats. Thirteen adult male mixed and clinically healthy cats were used. The modified guillotine ligature method was used in the base of the left lateral lobe of the liver, promoting the hemostasis of the organ by crushing the tissues. At postoperative period, several clinical parameters were appraised during 10 days, and 11 days after the surgery the ultrasonographic evaluation was made. The evaluated clinical parameters stayed within the physiologic limits, showing the absence of important complications due to surgery. In the modified guillotine method the base of the hepatic lobe was divided in three segments, allowing the ligature to crush through the hepatic parenchyma. As the ligature tears the hepatic tissue, blood vessels and biliary ducts were adequately ligated, and no hemorrhage or ascites was observed in the clinical and ultrasonographic exams. At 11 days after the lobectomy, the livers appear ultrasonographically normal with small hyperechogenic area in the place of the ligatures, suggesting cicatricial tissue. The modified guillotine ligature method was considered safety and with low morbidity for the hepatic lobectomy in cats.

Keywords: hepatic lobectomy, liver, cats.

INTRODUÇÃO

O fígado, um dos órgãos mais importantes, é acometido por afecções localizadas como neoplasias, lesões traumáticas ou hemorrágicas, alterações vasculares, abscessos e torção do lobo, onde se indicada a hepatectomia parcial ou a lobectomia [1,12,21].

Algumas técnicas cirúrgicas são descritas para a realização da lobectomia hepática em pequenos animais, principalmente em cães, como fratura digital, grampeamento cirúrgico e guilhotina [7]. Todos são procedimentos cirúrgicos delicados devido à característica friável do tecido glandular e à grande dificuldade na obtenção de uma hemostasia adequada [5].

Descrita desde 1963 por Sigel [22], a técnica de guilhotina, uma das mais comumente utilizadas, implica em envolver a porção do lobo afetado por um fio cirúrgico, esmagando o tecido ao finalizar a ligadura. Sua realização é limitada ao lobo lateral e medial esquerdo, sendo contra-indicada nos casos de lobectomia completa pelo risco de hemorragia grave e o de comprometer elementos de outros pedículos por ser uma ligadura em massa [1,3,5,16]. Uma técnica de guilhotina alternativa propõe realizar algumas ligaduras em torno da pequena porção afetada do lobo ao invés de uma única. Dentre as complicações mais frequentes advindas desses procedimentos, destacam-se hemorragia, ascite e peritonite [4,5,9].

São poucos os artigos científicos que abordam técnicas cirúrgicas para lobectomia hepática completa, principalmente em felinos. Optou-se nesse estudo pela realização e avaliação da técnica de guilhotina, de forma modificada, com a expectativa de uma boa hemostasia ao se segmentar as ligaduras para realização da lobectomia hepática completa em gatos, avaliando a sua aplicabilidade e segurança.

MATERIAIS E MÉTODOS

Este estudo foi aprovado pela Comissão de Avaliação de Projetos da Universidade Federal de Lavras, protocolo nº 48/04. Foram utilizados 13 gatos machos, adultos jovens, sem raça definida, variando entre 1,2 e 4,2kg, clinicamente saudáveis, provenientes do gatil experimental da Universidade Federal de Lavras.

Após o período de quarentena para adaptação, os felinos foram avaliados por meio de exame clínico geral, radiográfico e ultrassonográfico da cavidade abdominal, hemograma completo e perfil hepático. Todos os animais foram submetidos à mesma técnica cirúrgica para lobectomia hepática, a sutura em guilhotina modificada.

No período pré-cirúrgico, os animais foram submetidos ao jejum alimentar de 12 horas e hídrico de quatro horas. Os gatos receberam antibioticoterapia profilática, 30 minutos antes da cirurgia, a base de penicilina benzatina¹ (30.000UI/kg, IM). Foi utilizada como medicação pré-anestésica acepromazina² (0,1 mg/kg, IM) e para indução e manutenção, anestesia dissociativa com emprego de cloridrato de cetamina³ (12mg/kg) associado a cloridrato de xilazina⁴ (1mg/kg) por via intramuscular.

Após tricotomia ampla da região abdominal, os animais foram posicionados em decúbito dorsal e preparados para cirurgia asséptica. Realizou-se uma incisão de aproximadamente seis centímetros, iniciando lateralmente à esquerda do processo xifóide e estendendo-a caudalmente sobre a linha média ventral. Após rápida exploração das estruturas abdominais, o fígado foi levemente tracionado, exteriorizando-se o lobo lateral esquerdo. Utilizando-se o fio cirúrgico catepute cromado agulhado nº 2-0⁵, foi realizada uma primeira ligadura envolvendo cerca de um terço da extensão da base do lobo, promovendo o esmagamento do parênquima com a união dos nós. Em sequência, com o mesmo fio cirúrgico, efetivou-se uma segunda ligadura envolvendo mais um terço do parênquima e, uma terceira e última ligadura em torno do terço restante completando uma compressão tecidual em toda a extensão da base do lobo. Com o bisturi, incisou-se o lobo hepático aproximadamente cinco milímetros distal à ligadura, permitindo que o coto de tecido esmagado permanecesse firmemente ligado pelas suturas (Figura 1).

Após inspecionar o local da exérese quanto à presença de hemorragia, realizou-se a sobreposição do omento sobre a região e as estruturas abdominais foram reposicionadas. Suturou-se a cavidade abdominal empregando fio cirúrgico catepute cromado nº 2-0⁶ em padrão Riverdin. Foi realizado o fechamento do tecido subcutâneo e redução do espaço morto com fio cirúrgico catepute cromado nº 3-0⁷ em padrão cushing subcuticular. O fechamento de pele foi feito com fio cirúrgico de náilon monofilamentar nº 2-0⁸ em padrão simples separado.

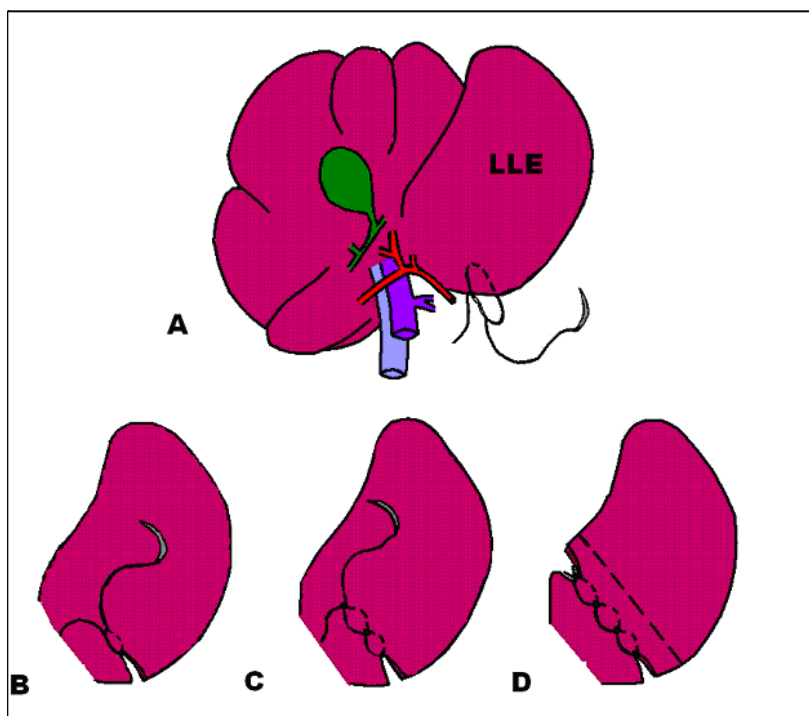


Figura 1. Representação esquemática da técnica de sutura em guilhotina modificada para lobectomia hepática em gatos. A) A primeira ligadura envolve cerca de um terço da extensão da base do lobo lateral esquerdo (LLE). B) Após o fechamento da primeira ligadura, o tecido hepático sofre esmagamento. C) Em sequência, a segunda ligadura é aplicada envolvendo mais um terço do parênquima. D) A terceira e última ligadura é aplicada em torno do terço final completando uma compressão tecidual total na base do lobo. A linha tracejada representa o local da incisão para remoção do lobo hepático.

No período pós-operatório, os gatos foram mantidos em gaiolas individuais, com colar elisabetano por 10 dias. Foi administrado cetoprofeno⁹ (1mg/kg, IM, SID) nos três primeiros dias após a cirurgia e realizada a limpeza da ferida cirúrgica com solução fisiológica¹⁰ e iodopovidona¹¹ diariamente até a retirada dos pontos ao décimo dia após a intervenção.

Os animais foram submetidos à avaliação clínica geral diária e observação de características da ferida cirúrgica, tais como presença e tipo de secreção, edemaciação, presença de seroma, ocorrência de hemorragia e deiscência da ferida. Aos 11 dias após a cirurgia, os gatos foram submetidos à avaliação ultrassonográfica¹² da cavidade abdominal, sendo utilizado um transdutor linear de 7,5 MHz no modo bidimensional convencional. Realizou-se a avaliação dos órgãos abdominais, observando-se também a possibilidade de efusão peritoneal e o processo de reparação tecidual hepática.

As variáveis paramétricas foram analisadas estatisticamente pelo Teste t de Student, considerando as diferenças com $p \leq 0,05$. Nas variáveis não paramétricas utilizou-se análise estatística descritiva.

RESULTADOS

O protocolo anestésico empregado foi satisfatório, porém, a recuperação foi tardia na maioria dos gatos, sendo que dois deles recuperaram a consciência normal somente 48 horas após a intervenção.

A ferida cirúrgica da parede abdominal apresentou discreta secreção serosa nos primeiros dias, mas sem alterações no processo de cicatrização tecidual. Os parâmetros clínicos avaliados no período pós-operatório permaneceram dentro dos limites fisiológicos, demonstrando ausência de complicações decorrentes da cirurgia. Não foram observados sinais clínicos e ultrassonográficos de hemorragia e peritonite nesses animais, como são relatados nas técnicas de fratura digital, grampos cirúrgicos e técnica de guilhotina convencional.

As imagens hepáticas no período pré-operatório mostravam-se com características ecográficas normais em todos os gatos, com ecotextura homogênea e discretamente mais grosseira que o baço. Aos 11 dias após a lobectomia, os fígados apresentavam-se ultrassonograficamente normais com o parênqui-

ma homogêneo, vesícula biliar com ecotextura normal e vasos intra-hepáticos com aspecto anatômico normal. Em todos os animais, havia presença de uma área hiperecótica na região central, próximo à vesícula biliar, onde se localizava o lobo hepático esquerdo.

DISCUSSÃO

A recuperação tardia na maioria dos gatos está relacionada ao fato dos agentes sedativos e anestésicos serem metabolizados no fígado. A redução da função hepática, ocasionada pela lobectomia, gera um retardo temporário no metabolismo e na eliminação desses agentes [2,8], havendo uma rápida hipertrofia compensatória com consequente recuperação funcional no terceiro dia após a hepatectomia parcial [6].

Animais submetidos à remoção hepática extensa podem apresentar hipoproteïnemia, apresentando cicatrização retardada e deiscência [11]. No presente caso, a remoção do lobo lateral esquerdo não alterou a função hepática a ponto de comprometer a cicatrização dos tecidos.

Em pequenos animais, o lobo hepático lateral esquerdo é o de mais fácil remoção cirúrgica [12] e parece ser o mais acometido por patologias localizadas. O frequente envolvimento desse lobo relaciona-se possivelmente à frouxidão do ligamento hepatogástrico ou pelo seu grande tamanho e mobilidade [21,23,24]. Na presente pesquisa, essa facilidade de acesso permitiu a utilização da sutura em guilhotina modificada sem a necessidade de fratura e dissecação prévia do tecido hepático, o que minimiza a ocorrência de hemorragia.

As complicações graves, descritas na literatura, relacionadas à lobectomia hepática são hemorragia, ascite e peritonite [4,5,9]. A técnica cirúrgica aberta possibilitou a exposição, a manipulação adequada dos tecidos com monitoramento e o controle rápido da hemorragia [20]. A hemorragia está associada ao afrouxamento e soltura das ligaduras do tecido friável hepático [5,11]. Ao se utilizar a técnica de guilhotina de forma modificada, a base do lobo hepático foi dividida em três segmentos, permitindo que a sutura promovesse o adequado esmagamento do tecido hepático e a satisfatória ligadura dos vasos sanguíneos e ductos biliares.

Apesar de já ter sido registrado que a hepatectomia parcial pode ocasionar ascite devido à redução dos níveis de albumina [13,15], na atual pesquisa não houve nenhuma evidência de derrame peritoneal. Mesmo com a remoção do maior lobo hepático, o lateral esquerdo, que representa cerca de 30% do volume do órgão [22], não houve clinicamente uma disfunção hepática.

O exame ultrassonográfico possibilita a avaliação da estrutura do fígado, trato biliar e veia porta [20]. As imagens hepáticas no período pré-operatório mostravam-se com características ecográficas normais em todos os gatos, com ecotextura homogênea e discretamente mais grosseira que o baço, conforme descrições anteriores [10,18,19]. Aos 11 dias após a lobectomia, os fígados apresentavam-se ultrassonograficamente normais com uma área hiperecótica na região central, a qual pode ser decorrente do processo de fibroplasia por deposição de colágeno [14,17]. Na pesquisa, a hiperecogenicidade localizada era sugestiva de tecido cicatricial no local da incisão e ligadura do parênquima (Figura 2).

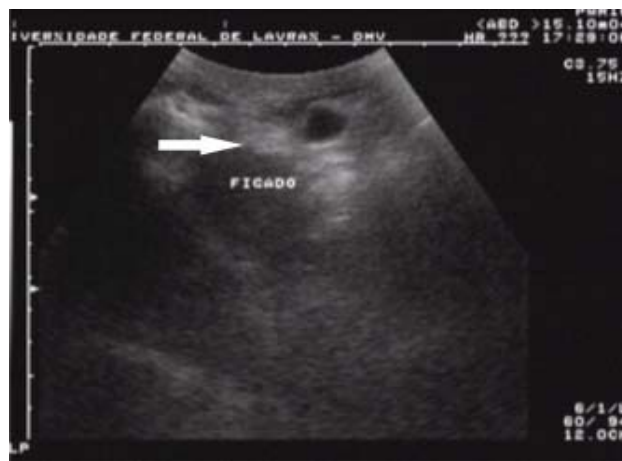

Figura 2. Imagem ultrassonográfica do fígado aos 11 dias após a realização de lobectomia hepática completa pela técnica de guilhotina modificada em um gato. Observa-se a hiperecogenicidade localizada sugestiva de tecido cicatricial no local da incisão e ligadura do parênquima (seta branca).

No presente estudo, os resultados avaliados da técnica de sutura em guilhotina modificada não demonstraram diferença significativa. Acredita-se que essa técnica empregada para a remoção completa do lobo lateral esquerdo possa ser utilizada tam-

bém para a remoção parcial de outros lobos hepáticos que contenham patologias localizadas.

CONCLUSÃO

A técnica de sutura em guilhotina modificada permite a realização da lobectomia hepática completa no lobo lateral esquerdo em gatos com segurança e mínima morbidade.

NOTAS INFORMATIVAS

¹Benzilpenicilina 600.000[®], Laboratório Teuto Brasileiro S.A., Anápolis, GO.

²Acepran 1%[®], Univet S.A. Indústria Veterinária, São Paulo, SP.

³Ketamin 5%[®]. Cristália Produtos químicos farmacêuticos Ltda., Itapira, SP.

⁴Rompun 2%[®], Bayer S.A. Saúde Animal, São Paulo, SP.

⁵Fio Catgut Cromado Brasuture[®], Brasuture Indústria e Comércio Ltda., São Sebastião da Gama, SP.

⁶Fio Catgut Cromado Brasuture[®], Brasuture Indústria e Comércio Ltda., São Sebastião da Gama, SP.

⁷Fio Catgut Cromado Brasuture[®], Brasuture Indústria e Comércio Ltda., São Sebastião da Gama, SP.

⁸Fio Cirúrgico Nylon Brasuture[®], Brasuture Indústria e Comércio Ltda., São Sebastião da Gama, SP.

⁹Ketoflex 1%[®], Mundo Animal Laboratório Veterinário Ltda., São Paulo, SP.

¹⁰Solução de Cloreto de Sódio 0,9%[®], Laboratório Sanobiol Ltda., Pouso Alegre, MG.

¹¹Biotrat Iodopovidona tópica[®], LM Farma Indústria e Comércio Ltda., São José dos Campos, SP.

¹²Aparelho Ultra-Sonográfico TOSHIBA SSH-140A, Toshiba Medical, Barueri, SP.

REFERÊNCIAS

- 1 Bjorling D.E. 2005.** Fígado, sistema biliar e pancreas: hepatectomia parcial e biópsia hepática. *In: Bojrab M.J. (Ed). Técnicas atuais em cirurgia de pequenos animais.* 3.ed. São Paulo: Roca, pp.276-292.
- 2 Bjorling D.E. 1998.** Partial hepatectomy and hepatic biopsy. *In: Bojrab M.J. (Ed). Current techniques in small animal surgery.* Baltimore: William & Wilkins, pp.287-291.
- 3 Covey J.L., Degner D.A., Jackson A.H., Hofeling A.D. & Walshaw R. 2009.** Hilar liver resection in dogs. *Veterinary Surgery.* 38(1): 104-111.
- 4 Day D.G. 2004.** Indicações técnicas de biópsia do fígado. *In: Ettinger J.S. & Feldman E.C. (Eds). Tratado de medicina interna veterinária.* 5.ed. Rio de Janeiro: Guanabara Koogan, pp.1365-1369.
- 5 Fossum T.W. 2005.** Cirurgia hepática. *In: Fossum T.W., Hedlund C.S., Hulse D.A., Jonson A.L., Seim III H.B., Willard M.D. & Carroll G.L. (Eds). (Eds). Cirurgia de pequenos animais.* 2.ed. São Paulo: Roca, pp.451-475.
- 6 Fry P.D. & Rest J.R. 1993.** Partial hepatectomy in two dogs. *Journal of Small Animal Practice.* 34(4): 192-195.
- 7 Hammer A.S. & Sikkema D.A. 1995.** Hepatic neoplasia in the dog and cat. *Veterinary Clinic North America: Small Animal Practice.* 25(2): 419-435.
- 8 Haskins S.C. 1998.** Emergência na sala cirúrgica. *In: Slatter D. (Ed). Manual de cirurgia de pequenos animais.* 2.ed. São Paulo: Manole, pp.300-322.
- 9 Heriot A.G. & Karanjia N.D. 2002.** A review of techniques for liver resection. *Annals of The Royal College of Surgeons of England.* 84(6): 371-380.
- 10 Kealy J.K. & Mcallister H. 2005.** O abdome. *In: Kealy J.K. & Mcallister H. (Eds). Radiologia e ultra-sonografia do cão e do gato.* 3.ed. Barueri: Manole, pp.19-144.
- 11 Kerwin S.C. 1995.** Hepatic aspiration and biopsy techniques. *Veterinary Clinic North America: Small Animal Practice.* 25(2): 275-291.
- 12 Lewis D.D., Bellenger C.R., Lewis D.T. & Latter M.R. 1990.** Hepatic lobectomy in the dog: a comparison of stapling and ligation techniques. *Veterinary Surgery.* 19(3): 221-225.
- 13 Liptak J.M., Dernel W.S., Monnet E., Powers B.E., Bachand A.M., Kenney J.G. & Withrow S.J. 2004.** Massive hepatocellular carcinoma in dogs: 48 cases (1992-2002). *Journal of the American Veterinary Medical Association.* 228(8): 1225-1230.
- 14 Mamprim M.J. 2004.** Fígado e vesícula biliar. *In: Carvalho C.F. (Ed). Ultra-sonografia em pequenos animais.* São Paulo: Roca, pp.51-73.
- 15 Martin R.A. 1998.** Fígado e sistema biliar: afecções e procedimentos cirúrgicos. *In: Slatter D. (Ed). Manual de cirurgia de pequenos animais.* 2.ed. São Paulo: Manole, pp.781-798.
- 16 Martins P.N.A., Theruvath T.P. & Neuhaus P. 2007.** Rodent models of partial hepatectomies. *Liver International.* 28(1): 3-11.
- 17 Nyland T.G., Mattoon J.S. & Wisner E.R. 1995.** Ultra-sonography of the liver. *In: Nyland T.G. & Mattoon J.S. (Eds). Veterinary diagnostic ultrasound.* Philadelphia: Saunders, pp.52-73.

- 18 Partington B.P. & Biller D.S. 1995.** Hepatic imaging with radiology and ultrasound. *Veterinary Clinic North America: Small Animal Practice*. 25(2): 305-335.
- 19 Pennick D. & Berry C. 1997.** Liver imaging in the cat. *Seminars in veterinary medicine and surgery (small animal)*. 12(1): 10-21.
- 20 Rothuizen J. & Twedt D.C. 2009.** Liver biopsy techniques. *Veterinary Clinics of North America: Small animal practice*. 39(3): 469-480.
- 21 Schwartz S.G., Mitchell S.L., Keating J.H. & Chan D.L. 2006.** Liver lobe torsion in dogs: 13 cases (1995-2004). *Journal of the American Veterinary Medical Association*. 228(2): 242-247.
- 22 Sigel B. 1963.** Partial hepatectomy in the dog: a revised technique based on anatomic considerations. *Archives of Surgery*. 87(5): 788-791.
- 23 Singh M., Krockenberger M., Martin P., Wimpole J. & Beatty J. 2005.** Hepatocellular carcinoma with secondary abscessation in a cat. *Australian Veterinary Journal*. 83(12): 736-739.
- 24 Swann H.M. & Brown D.C. 2001.** Hepatic lobe torsion in 3 dogs and a cat. *Veterinary Surgery*. 30(5): 482-486.