

CT 导向下冷冻消融术治疗儿童骨样骨瘤

张肖 肖越勇 杨杰 吴斌 马旭阳 刘士榕 任超

【摘要】 目的 评估 CT 导向下冷冻消融术治疗儿童骨样骨瘤的安全性及有效性。**方法** 2007 年 1 月至 2010 年 1 月期间,对 9 例病理证实的骨样骨瘤儿童患者行 CT 导向下冷冻消融治疗。患者男 6 例、女 3 例,年龄 10.0~15.0 岁,平均(13.0±1.6)岁,手术在局部麻醉下进行,术前均行 CT 导向下经皮穿刺活检获得病理诊断。手术使用大孔径多层螺旋 CT(层厚 2 mm,120 kV,250 mAs)。于 CT 导向下应用 8 G 骨穿针穿刺病灶中央,拔出针芯、经外套针置入 17 G 冷冻探针,冷冻模式采用 2 次冷-热循环,术中间隔 5 min 扫描冷冻区域,了解冰球大小和形状。术后以 VAS 疼痛评分评估疗效。手术前后 VAS 评分比较采用 *Kruskal-Wallis* 秩和检验。**结果** 9 例患者手术均成功;术后疼痛均明显缓解,VAS 评分术前评分(8 分 1 例,7 分 3 例,6 分 4 例,5 分 1 例)与术后 1 个月(1 分 4 例,0 分 5 例)比较,差异有统计学意义($H=32.838, P<0.01$)。本组患者术前因长期疼痛刺激导致不同程度跛行,术后 3 d 疼痛均明显减轻,无肢体功能障碍。1 例患者术后 1 d 发热(37.8℃),对症处理 2 d 后缓解,无其他并发症发生。随访期内所有患者疼痛无复发。**结论** CT 导向下冷冻消融术治疗骨样骨瘤是一种安全、有效的微创手段,值得推广应用。

【关键词】 成骨细胞瘤; 冷冻外科手术; 儿童

CT-guided percutaneous cryoablation of osteoid osteoma ZHANG Xiao, XIAO Yue-yong, YANG Jie, WU Bin, MA Xu-yang, LIU Shi-rong, REN Chao. Department of Radiology, PLA General Hospital, Beijing 100853, China

Corresponding author: XIAO Yue-yong, Email: xiaoyueyong@vip.sina.com.cn

【Abstract】 Objective To evaluate the safety and efficacy of the CT-guided percutaneous cryoablation of osteoid osteoma in children. **Methods** Nine children with osteoid osteoma proved by histopathology were treated with CT-guided cryoablation from January 2007 to January 2010. There were 6 boys and 3 girls. Their mean age was (13.0±1.6) years (ranging from 10.0—15.0 years). The procedures were performed under local anesthesia. Eight G bone biopsy needles for biopsy and 17 G freezing needles were used in the procedure. CT guidance was used for procedural planning, instrument guidance, and monitoring. Each cryoablation included two freezing-thawing cycles. Follow-up was performed to assess technical and clinical outcome. A visual analog scale (VAS) was used to assess severity of pain pre- and post-procedure, and mean VAS for the group was compared pre- and post-procedure with *Kruskal-Wallis* rank sum test. **Results** Biopsy and cryoablation were successfully performed in all children. No major immediate or postponed complications were observed. Significant pain relief ($P<0.01$) was observed in all patients after procedure. The VAS of preoperation (8 points 1 case, 7 points 3 cases, 6 points 4 cases, 5 points 1 case) compared with that of one month after operation (1 point 4 cases, 0 point 5 cases), the difference was statistically significant ($H=32.838, P<0.01$). These patients were allowed to fully weight-bear and function without limitation 3 days after the procedure. Pain was obviously released. Pain recurrence was not observed in all patients. Moderate fever (37.8℃) was observed in a patient one day after operation and fully recovered 2 days later. **Conclusion** CT-guided percutaneous cryoablation is a safe and effective minimally invasive method for the treatment of osteoid osteoma in children.

【Key words】 Osteoblastoma; Cryosurgery; Children

骨样骨瘤是儿童及青少年常见的良性肿瘤之一,传统治疗方式以手术切除病灶为主要手段,但存在术中难以定位、术后恢复慢、并发症多、易复发等

缺点。近年来,随着医学影像学、消融技术和设备的发展,肿瘤消融技术得到广泛应用,影像导向下微创治疗已成为治疗骨样骨瘤的首选治疗方式,射频消融术已经成功用于骨样骨瘤的治疗^[1],并取得了良好的疗效。但是射频治疗中产生的剧烈疼痛使患儿无法耐受,手术需要全身麻醉方能完成。冷冻消融

治疗无疼痛、患者耐受性好,笔者采用 CT 导向氩氦刀冷冻治疗儿童骨样骨瘤,经文献检索国内未见冷冻消融治疗骨样骨瘤的报道,现通过本组病例分析其安全性及有效性。

资料与方法

一、临床资料

搜集本院 2007 年 1 月至 2010 年 1 月接受 CT 导向下穿刺活检和冷冻消融手术治疗患者 9 例(表 1),所有患者病变部位均具有针刺样疼痛或钝痛,夜间加剧,口服非甾体抗炎药后缓解。术前均行 CT 导向下穿刺活检获取组织标本并经病理证实为骨样骨瘤(图 1)。

二、手术方法

1. 仪器和设备:生命监护仪、恒温毯(HICO-AQUATHERM660, HIRTZ, 德国)、Cryo-Hit 低温冷冻手术系统(Israel)、冷冻探针外径 2 mm。导向设备使用大孔径 16 层螺旋 CT(Philips Brilliance CT, Big Bore 16 CT, 层厚 2 mm, 120 kV, 250 mAs)。使用栅栏状金属标志进行定位。

2. 方法:所有患者术前查血常规、凝血功能、血生化和血清乙型肝炎病毒表面抗体、丙型肝炎病毒表面抗体、艾滋病病毒抗体及梅毒螺旋体抗体,手术当日禁食 6 h。术前静脉滴注 5 mg 地西洋。根据病灶位置合理选择体位,手术全程行心电图、血压和血氧饱和度监测,建立静脉通道。术中开启恒温毯防止患者体温降低。根据 CT 扫描图像设计穿刺点及穿刺路径,皮肤表面贴定位栅以便确定进针点(图 2),对病灶进行精确扫描(层厚 2 mm),确定进针路线(避开重要神经、血管),于表面皮肤画进针点,消毒、铺无菌单,局部注射 1% 利多卡因麻醉。使用 8 G(外径 4.2 mm)骨穿刺针穿刺至病灶中央(图 3)。拔出针芯,经外套针置入外径 2 mm 冷冻探针,并将外套针后退达病灶边缘使冷冻探针头端位于瘤巢(图 4)。冷冻开始前于穿刺点皮下注入 5 ~ 10 ml 过滤空气形成隔温气垫防止皮肤冻伤。开启氩氦刀冷冻装置(图 5,6),采用 2 个冷冻-复温模式(冷冻 8 min,复温 5 min)。冷冻过程中,通过 CT 扫描实时监测冰球形成及周围软组织情况。所形成冰球的形状取决于冷冻针的直径、裸露针尖的长度及冷冻时间。冷冻过程中,将无菌热水袋贴于穿刺点表面皮肤,以提高皮肤温度防止局部冻伤。2 个循环结束后,拔针,局部穿刺点包扎。术后进行 CT 扫描(层厚 2 mm)观察穿刺部位有无出血等情况。术

后监测心电图、血压、血氧饱和度 6 h,常规应用抗生素 3 d 预防术后感染(阿莫西林,500 mg/次,3 次/d),碱化尿液 2 ~ 3 d。

3. 观察指标与随访:分别于术前、术后 3 d、1 周、1 个月对本组病例进行 VAS 疼痛评分,作为手术疗效判断标准。所有患者术后 1 ~ 3 个月均进行严格的临床疼痛评估,术后 6、9、12、18、24 个月进行电话随访^[2],观察是否发生并发症。术后 6 个月均进行 MR 扫描,观察病灶消融情况及邻近组织恢复情况。不同时间疼痛评分的比较采用 Kruskal-Wallis 秩和检验, $P < 0.05$ 为差异有统计意义,统计分析软件采用 CHISS3.0。

结 果

所有患者均成功实施 CT 导向穿刺活检及冷冻消融治疗(图 7 ~ 10,表 1),冷冻消融时间 12 ~ 25 min,手术时间 70 ~ 110 min,住院时间为 3 ~ 5 d。所有患者术后疼痛缓解,术后 3 d 均能恢复日常活动及机体功能。VAS 评分术前与术后 3 d、术后 3 d 与术后 1 周、术后 1 周与术后 1 个月、术前与术后 1 个月比较,差异均有统计学意义($H = 32.838, P < 0.01$,表 1)。术后无骨折、出血、神经损伤等严重并发症发生,1 例患者术后 1 d 出现发热(37.8°C),对症处理 2 d 后体温恢复正常。随访期内 9 例患者均无延迟并发症发生。

术后 MR 扫描, T_1 WI 显示冷冻区域为边界清楚的长 T_1 低信号,消融区域距骨关节面距离显示清晰,无一例发生关节损伤,临近骨的脂肪信号正常。 T_2 WI 显示冷冻区域表现为长 T_2 高信号,边缘环绕低信号,并可清晰的显示针道(图 11,12)。

讨 论

骨样骨瘤患病率位于良性原发性骨肿瘤的第 3 位,大约占良性骨肿瘤的 10% ~ 12%^[3]。临床症状往往为病变局部剧烈针刺样疼痛或钝痛,夜晚加剧,服用非甾体抗炎药后疼痛可缓解^[4]。

骨样骨瘤的治疗关键是彻底切除瘤巢,因此瘤巢的准确定位是手术成败的关键。传统手术定位困难,并且骨样骨瘤患者一般为儿童或青少年,外科手术后往往影响骨发育,造成患者肢体畸形。影像导向微创治疗具有创伤小、费用低、术后恢复快等优点^[5-6]。其中 CT 导向下冷冻消融术能够清晰显示瘤巢、穿刺针及冰球,并且能够进行实时三维重建观察冰球形成情况及冷冻针位置,对于治疗骨样骨瘤

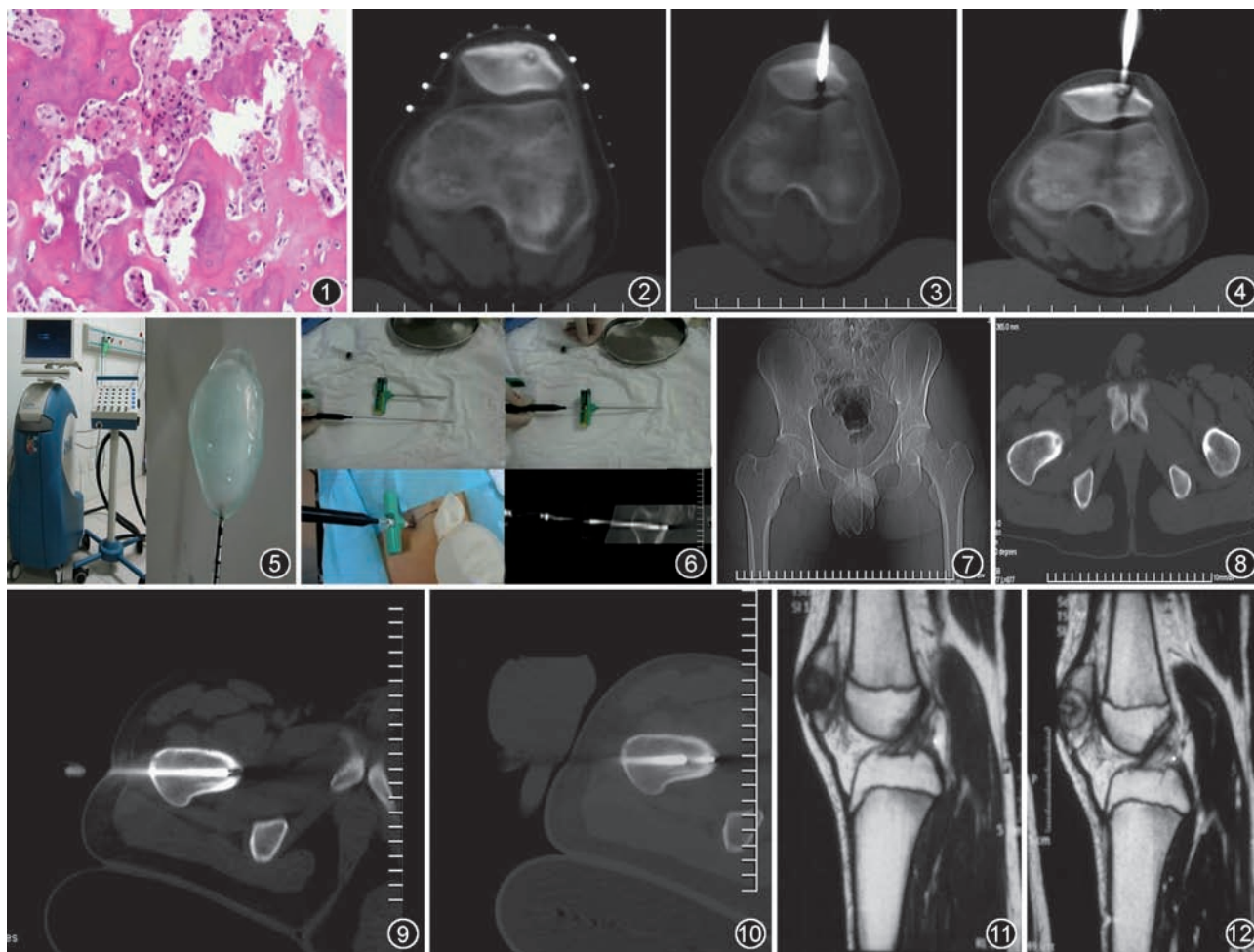


图 1 术前 CT 导向下经皮穿刺活检。显微镜下示瘤巢为大量、排列不规则的嗜酸性类骨质,可见骨母细胞围绕已形成的骨小梁,符合骨样骨瘤诊断(HE ×400) 图 2 病灶位于髌骨,CT 轴面能够清晰显示瘤巢及周围重要结构。体表贴定位栅用于精确标记进针点 图 3 CT 扫描明确进针点及进针方向。2 mm 层厚 CT 扫描证实骨穿针前端位于病灶中心 图 4 拔出骨穿针芯,插入冷冻探针,退外套管,使冷冻探针前缘至少裸露 1 cm 图 5 氩氦刀冷冻系统,直径 2.0 mm 冷冻探针形成 4.0 cm × 6.0 cm 大小冰球 图 6 使用 8 G 骨活检针和 2 mm 冷冻探针(左上),拔出穿刺针芯(右上),插入冷冻探针术中冷冻(左下),快速二维重建可清楚显示冷冻探针前缘位于瘤巢中心(右下) 图 7,8 股骨近端骨样骨瘤,CT 定位像显示右侧股骨颈内侧骨皮质增厚(图 7),CT 轴面像能够清晰显示瘤巢和周围邻近重要结构(神经血管束)及骨内低密度活检针道(图 8) 图 9 CT 导向下,采用 8 G 骨穿针穿入病灶 图 10 拔出穿刺针芯,插入冷冻探针。缓慢退出穿刺套管,使冷冻探针前端至少裸露 1 cm。放置温水带于穿刺点皮肤表面以防冻伤 图 11,12 与图 2~4 为同一病例,术后 6 个月 MR 复查, T₁ 矢状面显示冷冻区域为边界清楚的长 T₁ 低信号,消融区域距离髌骨关节面距离大约为 3 mm,临近髌骨的脂肪信号正常(图 11), T₂ 矢状面显示冷冻区域表现为高信号(长 T₂),边缘环绕低信号,并可清晰的显示针道(图 12)

表 1 本组患者临床及治疗情况

例序	性别	年龄(岁)	病变部位	病灶直径(mm)	消融时间(min)	手术时间(min)	住院时间(d)	随访时间(月)	VAS 疼痛评分(分)			
									术前	3 d	1 周	1 个月
1	男	10.0	股骨	6.5	20	90	5	18	6	3	2	1
2	男	11.4	股骨	8.0	25	110	6	34	7	4	3	1
3	女	12.6	髌骨	4.5	15	85	4	24	7	2	1	0
4	女	15.0	股骨	5.5	18	90	5	28	6	3	1	0
5	男	13.2	髌骨	6.0	20	90	5	32	8	2	1	0
6	男	14.6	股骨	7.5	22	100	5	36	7	3	2	1
7	男	13.5	股骨	4.5	15	85	4	24	6	2	1	0
8	女	12.3	股骨	6.5	20	95	5	18	6	3	2	1
9	男	14.5	股骨	3.5	12	70	3	18	5	3	1	0

有其独特的优势^[7]。

1. 冷冻消融治疗骨样骨瘤的优势:CT 导向下冷冻消融与其他局部消融技术相比,治疗过程中 CT 扫描能清楚显示冰球的边界,确定是否对肿瘤进行完全消融,并最大限度的保护周围重要组织(神经、血管等);而热消融及化学消融在 CT 图像上无法显示其消融范围。因此,冷冻消融治疗肿瘤更加彻底并且安全性更高。冷冻消融无疼痛,患者耐受性更高。此组所有患者采取局部麻醉,在意识清醒下进行手术,术中患者即感疼痛减轻。而射频消融术中患者往往剧烈疼痛,因此需要实施硬膜外麻醉或全身麻醉^[1,8]。因此,冷冻消融更适合治疗儿童骨样骨瘤。冷冻消融并发症较热消融少,射频消融最常见并发症是局部皮肤灼伤、损伤血管造成血肿,而冷冻消融便于对皮肤进行保护防止冻伤。冷冻消融术后恢复时间短,能够最大限度减少对患者日常工作及生活的影响。

2. 冷冻消融治疗骨样骨瘤的适应证、禁忌证及注意事项:适应证的选择对其治疗效果及预后恢复有重要意义,因此应严格遵守以下适应证及禁忌证。适应证:(1)临床症状符合骨样骨瘤诊断:发病时间至少 6 个月,发病部位剧烈疼痛、夜间加重,除口服非甾体抗炎药外,其他药物或治疗均不能缓解疼痛。(2)影像表现符合骨样骨瘤诊断:病灶周围骨质硬化、皮质增厚、有透亮的瘤巢。(3)经病理证实为骨样骨瘤。禁忌证:严重的肝肾功能障碍,凝血机制不良^[9]。

CT 导向下冷冻消融术虽然是一项微创技术,但也有可能出现一些严重并发症。如何在保证灭活肿瘤的前提下,最大限度减少并发症的发生,应注意以下几点:(1)术前仔细阅片,根据病灶的大小、形状、位置确定穿刺点及进针路径,预先估计形成冰球的大小,能够完全涵盖病灶。(2)由于骨样骨瘤瘤巢较小(一般 <2 mm),需使用薄层面(层厚 2 mm)CT 进行扫描,以便精确确定病灶位置,一般采用直径 2 mm 冷冻探针所形成的冰球即可完全涵盖全部病

灶。(3)穿刺路径最好垂直于骨皮质进针,以最大限度减少对邻近神经、血管的损伤。部分患者须从对侧正常骨皮质进针以防损伤重要结构。(4)冷冻过程中间断扫描检测冰球形成情况,以防损伤周围重要结构。邻近关节病灶冷冻时注意冰球形成范围不要涵盖关节软骨,以免术后导致关节软骨的退行性改变。(5)由于骨样骨瘤患者年龄较小,术中扫描对检查野以外部位需覆盖铅衣,以最大限度减少患者射线辐射量^[10]。

本组患者所有手术均安全实施,术中及术后无严重并发症发生。1 例患者术后 1 d 出现发热(37.8 ℃),对症治疗后体温恢复正常。因此,笔者认为,CT 导向下经皮穿刺冷冻消融术治疗儿童骨样骨瘤是一种安全、有效的微创手段,值得临床应用。

参 考 文 献

- [1] Rosenthal DI, Hornicek FJ, Torriani M, et al. Osteoid osteoma: percutaneous treatment with radiofrequency energy. *Radiology*, 2003, 229:171-175.
- [2] Streitparth F, Gebauer B, Melcher I, et al. MR-guided laser ablation of osteoid osteoma in an open high-field system (1.0 T). *Cardiovasc Intervent Radiol*, 2009, 32:320-325.
- [3] Garcia RA, Inwards CY, Unni KK. Benign bone tumors: recent developments. *Semin Diagn Pathol*, 2011, 28:73-85.
- [4] 孟梭非,肖利华,陈应明,等. 骨样骨瘤的影像学诊断. *中华放射学杂志*, 2003, 37: 615-619.
- [5] 何震明,崔国庆,林共周,等. 关节镜下治疗关节内骨样骨瘤 7 例临床报道. *中国运动医学杂志*, 2010, 29: 62-64.
- [6] 张雪哲,陆立,王武,等. CT 引导下经皮切除骨样骨瘤. *中华放射学杂志*, 1999, 33: 547-548.
- [7] 肖越勇,吴斌,张肖,等. CT 导向下经皮穿刺成形冷冻消融治疗肺癌的临床分析. *中华放射学杂志*, 2010, 44: 185-188.
- [8] Motamedi D, Learch TJ, Ishimitsu DN, et al. Thermal ablation of osteoid osteoma: overview and step-by-step guide. *Radiographics*, 2009, 29:2127-2141.
- [9] Burn SC, Ansorge O, Zeller R, et al. Management of osteoblastoma and osteoid osteoma of the spine in childhood. *J Neurosurg Pediatr*, 2009, 4: 434-438.
- [10] 肖越勇,田锦林. 氩氦刀肿瘤消融治疗技术. 北京:人民军医出版社, 2010:21-29.

(收稿日期:2011-04-21)

(本文编辑:高宏)