病例报告

面部难辨认癣 2例

郑宝勇 张彦秀 赵卫红 聂廷芬 张文生 吴金环
(天津医科大学宝坻临床学院皮肤性病科, 天津 301800)

关键词 难辨认癣; 面部; 真菌
中图分类号 R 756.9 文献标识码 B 文章编号 1673-3827(2010)04-0236-02

1 临床资料

1.1 病例 1

男, 34岁。面部前额片状红斑, 表面结痂, 痒 1个月余。1个月前无明显诱因患者前额部现米粒大小丘疹, 自觉瘙痒。未予处理。丘疹不断向外扩展, 表面出现结痂。外院多次按湿疹给予外用药物治疗 (具体药物不祥)。近 1周皮疹进一步加重, 表面结痂更为明显, 瘙痒亦加重。系统检查未见异常。患者平素体健, 否认糖尿病、血液系统疾病等病史, 否认长期系统使用免疫抑制剂史。皮肤科情况: 面部前额类圆形红斑, 表面蜜黄色结痂, 少许渗出, 边界清楚 (见图 1)。真菌直接镜检可见分支分隔菌丝。取材接种于沙氏琼脂培养基, 25 培养, 培养第 4天长出白色绒毛状菌落, 第 6天菌落转变为粉末状, 微黄色 (见图 2)。挑取适量菌落行小培养, 镜下见大量 3~8个分隔棒状大分生孢子, 小分生孢子呈葡萄珠状, 可见螺旋菌丝 (见图 3)。根据以上特点, 菌种鉴定为须癣毛癣菌。诊断: 面部难辨认癣。

治疗: 给予伊曲康唑胶囊 100 mg, 口服, 2次 /d, 外用舍它康唑乳膏, 2次 /d。共用 2周, 痊愈。随访至今未复发。

1.2 病例 2

男, 4岁。右面颊红斑水疱, 痒 2个月余。2个月前无明显诱因右面颊现红斑, 黄豆大小。表面散在水疱, 自觉瘙痒。外院诊断为单纯疱疹, 给予外用药治疗, 效果欠佳, 并不断向外扩展, 自行外用 派瑞松、百多邦、疱疹净 等药治疗, 皮疹未见好转。近 1周皮疹进一步加重。系统检查未见异常。患者平素身体健康, 否认糖尿病、血液系统疾病等病史, 否认长期系统使用免疫抑制剂史。皮肤科情况: 右面颊浸润性红斑, 表面丘疹水疱, 少许渗出结痂, 边界清楚 (见图 4)。真菌直接镜检: 可见分支分隔菌丝。取材接种于沙氏琼脂培养基, 25 培养。培养第 3天长出白色绒毛状菌落, 第 7天菌落转变为棕黄色粉末状 (见图 5)。挑取适量菌落行小培养, 镜下见大量 4~6个分隔的梭形大分生孢子, 壁薄, 菌丝较少 (见图 6)。根据以上特点, 菌种鉴定为石膏样小孢子菌。诊断: 面部难辨认癣。

治疗: 给予口服特比萘芬 125 mg, 1次 /d, 外用特比萘芬乳膏, 2次 /d。2周明显好转, 3周痊愈。随访至今未复发。

2 讨 论

1968年, Ive等[1]提出难辨认癣 (tinea incognito)的概念。难辨认癣在面部可表现为盘状红斑狼疮样、湿疹样、酒糟鼻样, 在肢体可表现为脓疱病样、湿疹样。较少见的类似银屑病、紫癜、脂溢性皮炎和扁平苔藓。难辨认癣有时有形成梅杰奇肉芽肿 (Majocchi Granuloma)的趋势[2]。本文例 1患者皮损表现为类圆形红斑, 表面蜜黄色结痂, 临床酷似脓疱疮, 国内未见同类皮损的报道。通过真菌镜检及试管培养和小培养见须癣毛癣菌的典型结构, 诊断明确。例 2患者皮损表现为右面颊浸润性红

作者简介: 郑宝勇, 男 (汉族), 学士, 主治医师. E-mail: zhengbaoyong@126.com

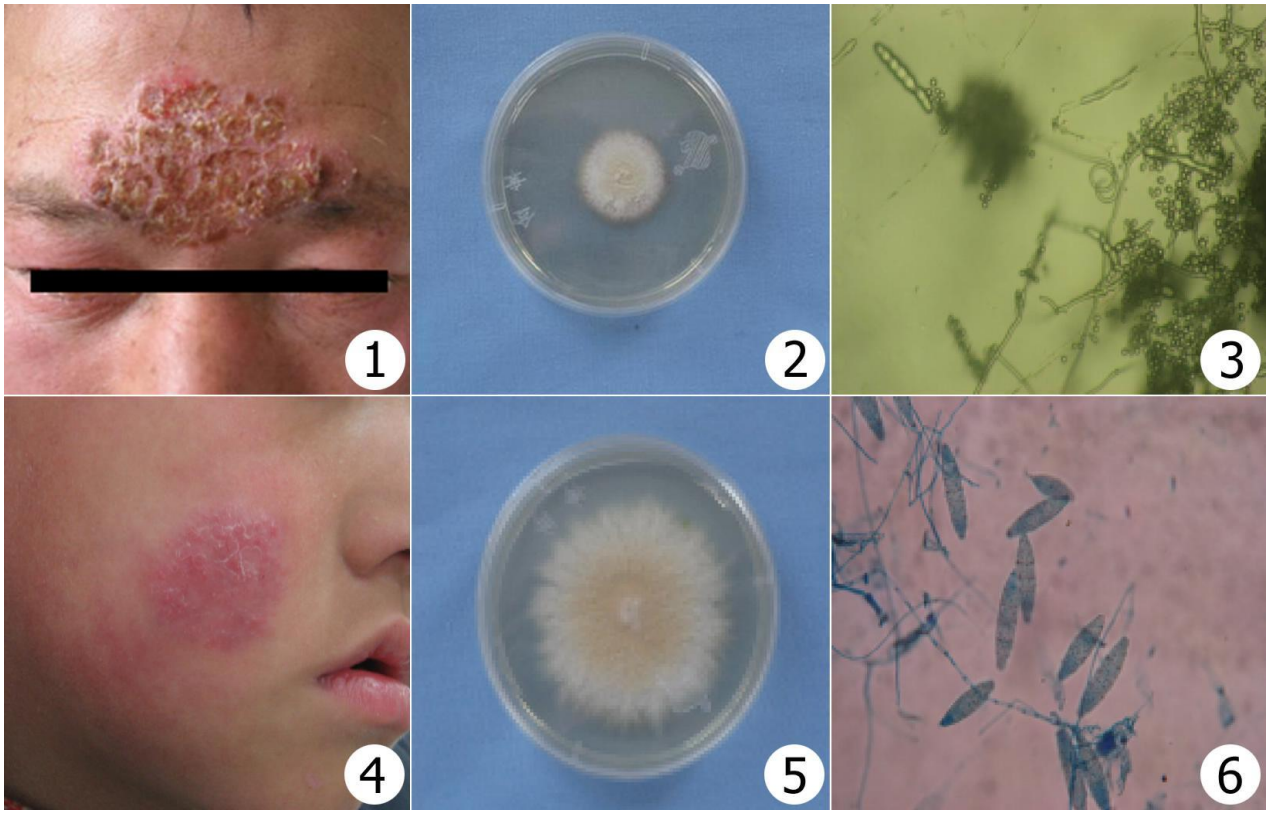

图 **1** 面部前额部皮损 (面部前额类圆形红斑, 表面蜜黄色结痂, 少许渗出, 边界清楚) 图 **2** SDA 真菌培养 7 d (菌落为粉末状, 微黄色, 边缘毛状) 图 **3** PDA 小培养 (镜下见 3~8个分隔棒状大分生孢子, 小分生孢子呈葡萄珠状, 可见螺旋菌丝) 图 **4** 右面颊部皮损 (右面颊浸润性红斑, 表面丘疹水疱, 少许渗出结痂, 边界清楚) 图 **5** SDA真菌培养 7 d (菌落边缘毛状, 中央为棕黄色粉末状) 图 **6** PDA 小培养 (大量 4~6个分隔的梭形大分生孢子, 壁薄, 菌丝较少)

Fig 1 Lesion on the forehead (The round-like erythema with little exudation and clear border on the forehead, covered with honey-yellow crust) **Fig 2** Culture on SDA for 7 days (Powdery, slightly yellow colony with the hairy edge) **Fig 3** Primary culture on PDA (Macroconidia with 3-8 compartments, grapy microconidia and spiral hyphae under microscope) **Fig 4** Lesion in the right cheek (Infiltrative erythema with clear border in the right cheek, covered with papules and vesicles, little exudation and crust) **Fig 5** Culture on SDA for 7 days (Colony with hairy edge and brown-yellow powdery in the center) **Fig. 6** Primary culture on PDA (Enormous spindle macroconidia with 4-6 compartments and few hyphae)

斑, 表面丘疹水疱, 少许渗出结痂, 边界清楚。通过真菌镜检及试管培养和小培养见石膏样小孢子菌的典型结构, 诊断明确。但是表现为浸润性红斑, 临床似单纯疱疹较为少见。难辨认癣最常见的原因为使用激素。两例患者在就诊前, 均有用药史, 虽未明确, 但仍考虑有应用糖皮质激素的可能。致使局部皮肤抵抗力降低, 发生真菌感染, 同时临床上也失去典型体癣结构[3], 容易导致误诊误治。两例患者病程迁延 1~2个月, 用多种药物疗效欠佳, 诊断明确后, 予抗真菌治疗, 2~3周即痊愈。提示临床上对皮损表现不典型, 按其他疾病治疗反应较差的患者, 应考虑真菌感染的可能性, 尽早行相关真菌学检查, 以避免误诊误治。

参 考 文 献

[1] Ive FA, Marks R. Tinea incognito[J]. Br Med J, 1968, 3(5611): 149-152.

[2] 胡素泉, 李筱芳, 陈伟, 等. 石膏样小孢子菌所致面部难辨认癣 1例[J]. 中国真菌学杂志, 2009, 4(1): 43-45.

[3] 冉玉平, 代亚玲, 李薇, 等. 疑似红斑狼疮的面部难辨认癣 1例[J]. 中国真菌学杂志, 2006, 1(3): 158-160.

[收稿日期] 2010-03-05
[本文编辑] 王 飞