

## · 基础研究 ·

# intermedin 预处理对大鼠肾脏缺血再灌注损伤修复和再生过程的作用

冯国徽 李荣山 乔晞 孙秀丽

**【摘要】目的** 探讨 intermedin (IMD) 预处理对大鼠肾脏缺血再灌注 (IR) 损伤修复和再生过程的作用。**方法** 将 Wistar 大鼠按随机数字表法分为 4 组: 假手术组 (sham)、IR 组、转空质粒组和转 IMD 组。在切除右肾后, 转 IMD 组用超声微泡造影剂介导的基因转染方法将 IMD 真核质粒转染到大鼠肾组织, 用 RT-PCR 和 Western 印迹法检测转染效率。转染成功后, 制作肾脏 IR 损伤模型, 分别于再灌注后 1 d、2 d、3 d、4 d、7 d 和 14 d 6 个时间点各取 6 只大鼠, 留取血清及肾组织标本, 常规检测血清 BUN 和 Scr; HE 和 PAS 染色观察肾组织的病理变化; 免疫组化法观察肾小管上皮细胞的增殖程度。**结果** (1) 转 IMD 组比转空质粒组的 IMD 蛋白和 mRNA 表达均增多 (均  $P < 0.05$ ), 且转 IMD 组 7 d 时表达最多, 与转 IMD 组 4 d 时差异无统计学意义; (2) 与 sham 组相比, IR 组 1 d 和 2 d 时 Scr 和 BUN 均显著增高 ( $P < 0.05$ ); 与 IR 组相比, 转 IMD 组显著下降 ( $P < 0.05$ ); 转空质粒组与 IR 组相比差异无统计学意义 ( $P > 0.05$ )。 (3) IR 组、转空质粒组和转 IMD 组大鼠的肾小管均受损, 但转 IMD 组的损伤较轻, 均以 2 d 时病理损伤最重。 (4) sham 组肾小管和肾小球内几乎没有增殖细胞核抗原 (PCNA) 阳性细胞的表达; IR 组和转空质粒组的 PCNA 阳性数在 IR 损伤 1 d 时开始增加, 7 d 时最多; 转 IMD 组的 PCNA 阳性细胞数在 IR 损伤 1 d 时开始增加, 3 d 时最多。与 IR 组 1~4 d 相比, 转 IMD 组的 PCNA 阳性细胞数显著增加 ( $P < 0.05$ ); 与 IR 组 7 d 相比, 转 IMD 组 7 d 的 PCNA 阳性细胞数显著减少 ( $P < 0.05$ )。**结论** IMD 预处理可以促进肾小管上皮细胞增殖, 加速肾脏 IR 损伤修复和再生。

**【关键词】** 再灌注损伤; 转染; 细胞增殖; 修复和再生; Intermedin

**Effect of intermedin pretreatment on repair and regeneration process of renal ischemia reperfusion injury** FENG Guo-zheng, LI Rong-shan, QIAO Xi, SUN Xiu-li. Department of Nephrology, Shanxi Kidney Disease Institute, the Second Hospital, Shanxi Medical University, Taiyuan 030001, China

Corresponding author: LI Rong-shan, Email: rongshanli@yahoo.com.cn

**【Abstract】 Objective** To explore the effect of intermedin pretreatment on repair and regeneration process of renal ischemia reperfusion (IR) injury. **Methods** Male Wistar rats were randomly divided into four groups: sham group, IR group, empty plasmid group and IMD group. One week after removing the right kidney, eukaryotic expression vector encoding rat IMD gene was transfected into the left kidney using an ultrasound-microbubble-mediated system, and transfection effect was detected by Western blotting and RT-PCR. After successful transfection, renal IR injury model was induced by clamping left renal arteries for 45 minutes followed by reperfusion. BUN and Scr were tested. Renal pathology was observed by PAS and HE staining. The proliferation of

DOI: 10.3760/cma.j.issn.1001-7097.2011.12.011

基金项目: 国家自然科学基金 (30971380)

作者单位: 030001 太原, 山西医科大学第二医院肾内科 山西省肾脏病研究所 (冯国徽、李荣山、乔晞); 包头市中心医院肾内科 (孙秀丽)

通信作者: 李荣山, Email: rongshanli@yahoo.com.cn

tubular epithelial cells was detected by SABC immunohistochemical method. **Results** (1) The expression of IMD protein and mRNA in IMD group was significantly up-regulated compared to empty plasmid group ( $P < 0.05$ ), reaching the peak at day 7, and the difference was not significant with that at day 4. (2) Compared with sham group, BUN and Scr were obviously increased at day 1 and 2 in IR group ( $P < 0.05$ ). However, compared with IR group, BUN and Scr in IMD group decreased obviously ( $P < 0.05$ ). Differences between IR group and empty plasmid group were not significant ( $P > 0.05$ ). (3) Kidney tubules in IR group, IMD group and empty plasmid group were injured, but the injury in IMD group was less serious compared with that in IR group and empty plasmid group. The injury in three groups was the most severe at day 2 after reperfusion. (4) The number of PCNA positive cells evidently increased at day 7 in IR group and empty plasmid group, but the number of PCNA positive cell evidently increased at day 3 in IMD group. Compared with IR group 1 to 4 days after perfusion, PCNA positive cells in IMD group increased obviously ( $P < 0.05$ ). Compared with IR group day 7, PCNA expression in IMD group 7 d was obviously decreased ( $P < 0.05$ ). **Conclusion** IMD pretreatment can induce tubular epithelial cells proliferative and accelerate the repair and regeneration progress in IR injury kidneys.

**【Key words】** Reperfusion injury; Transfection; Cell proliferation; Repair and regeneration; Intermedin

急性肾衰竭 (ARF) 是一种常见的临床综合征,其发生机制多种多样<sup>[1-2]</sup>,而肾脏缺血再灌注 (IR) 是主要原因之一。肾脏 IR 损伤主要病理表现为急性肾小管坏死,因此预防肾小管坏死和促进坏死的肾小管上皮修复和再生是降低 ARF 发病率和病死率的关键。本研究组前期的研究表明 intermedin (IMD) 对大鼠 IR 损伤有保护作用<sup>[3]</sup>,但对于 IMD 能否在肾脏 IR 损伤中预防肾小管坏死和促进坏死的肾小管上皮修复和再生尚不清楚。本研究旨在探讨 IMD 预处理对大鼠肾脏 IR 损伤修复和再生过程的作用。

### 材料和方法

1. 材料: Wistar 大鼠 (山西医科大学动物中心), 超声微泡造影剂 (上海博莱克), pcDNA3.1 空质粒和 IMD 真核质粒 (武汉晶赛), 两步法 RT-PCR 试剂盒以及提取 RNA 的 Trizol (日本 TaKaRa), 兔抗大鼠 IMD 单克隆抗体 (北京康肽), 辣根过氧化物酶标记的羊抗兔 IgG (美国 Sigma), SABC 免疫组化试剂盒、DAB 显色剂、小鼠抗大鼠增殖细胞核抗原 (PCNA) 单克隆抗体、蛋白质抽提试剂 (武汉博士德)。

2. 动物模型的制作: 将健康雄性 Wistar 大鼠 144 只, 体质量 180~220 g, 按随机数字表法分为 4 个组, 即假手术组 (Sham 组)、IR 损伤组、转空质粒组和转 IMD 组。模型的制作同本课题组发

表的文献[3], 4 个组分别于模型制作成功后 1 d、2 d、3 d、4 d、7 d 和 14 d 6 个时间点收集血清标本, 送山西医科大学第二临床医院检验科测 Scr 和 BUN 水平, 然后处死大鼠, 收集肾组织标本, 部分制作石蜡切片, 行 HE 和 PAS 染色以及免疫组化检查; 部分保存在低温冰箱, 行分子生物学测定。

3. 转染效率的测定: 分别取转 IMD 组和转空质粒组缺血前 1 d、4 d 和 7 d 的肾组织, 进行 RT-PCR 和 Western 印迹检查其 IMD mRNA 和 IMD 蛋白质的表达, 其具体方法如下。(1) RT-PCR 法检测 IMD mRNA 的表达: GAPDH 引物: 上游 5' AACGACCCCTTCATTGAC3', 下游 5' TCCACGACATACTCAGCAC3', 扩增产物长度 191 bp; IMD 引物: 上游 5' CCTCACTTCGGCCTGTAGTT3', 下游 5' ACCCACCTCAGCCATAACTT3', 扩增产物长度 297 bp。用 Trizol 提取总 RNA, 测定吸光度的比值 ( $A_{260nm}/A_{280nm}$ ) 为 1.3~3.3。取 2  $\mu$ g 总的 RNA 进行反转录, 然后取 1  $\mu$ g 目的基因进行扩增, 将其产物行 2.0% 琼脂糖凝胶电泳, 溴化乙锭染色。UVP 凝胶图像扫描系统对扩增产物电泳条带进行吸光度扫描, 以大鼠 GAPDH 为内参照, mRNA 的相对表达量以目的基因与相应 GAPDH 的吸光度比值表示, 用 Quantity One 软件分析结果。(2) Western 印迹法检测 IMD 蛋白的表达: 用蛋白质抽提试剂提取蛋白质, 12% 的聚丙烯酰胺凝胶进

行电泳,电泳的产物转到硝酸纤维膜上。用含有 5% 的脱脂奶粉封闭膜 1 h, 加入一抗 (1:100) 于 4℃ 孵育过夜, 用 TBST 和 TBS 洗完膜后, HRP 标记的二抗 (1:500) 在室温下孵育 1 h, 然后再次用 TBST 和 TBS 洗膜, 用 DAB 显色并拍照, 保存数据。以  $\beta$ -actin 为内参, 应用 Quantity One 分析系统对特异性条带做吸光度定量, 分析蛋白的相对表达量。

4. HE 和 PAS 染色检测肾组织的病理改变: 肾组织常规固定, 脱水, 透明, 包埋后 3  $\mu$ m 切片, 行 HE 和 PAS 两种染色观察其不同时间点肾组织的病理变化, 并进行半定量评分, 其评分标准同文献[4]。

5. 免疫组化法观察肾小管上皮细胞的增殖程度: 采用 SABC 法, 阳性对照采用 PCNA 高表达的胃癌组织作为对照; 阴性对照用 PBS 代替特异性一抗。PCNA 的阳性表达呈棕黄色, 主要位于细胞核, 在每张切片中, 我们观察 10 个连续不同的肾小管和间质视野 ( $\times 400$ ), 以每个视野平均阳性细胞数作为比较指标。

6. 统计学分析: 计量资料数据均以  $\bar{x} \pm s$  表示, 各组间比较采用  $t$  检验和单因素方差分析。用 SPSS 11.5 统计软件进行统计学处理。

## 结 果

1. 转染效率: (1) IMD mRNA 的表达: RT-PCR 结果显示, 转 IMD 组和转空质粒组均可见约 297 bp 的特异性扩增条带, 与转空质粒组相比, 转 IMD 组 1 d、4 d、7 d 3 个时间点条带明显增强 ( $P < 0.05$ ); 与转 IMD 组 1 d 相比, 转 IMD 组 4 d 和 7 d IMD mRNA 显著增加 ( $P < 0.05$ ); 而转 IMD 组 4 d 与 7 d 相比, 差异无统计学意义 ( $P > 0.05$ ), 见图 1。(2) IMD 蛋白的表达: Western 印迹结果显示, 转 IMD 组和转空质粒组均可见 IMD 蛋白的表达, 并且转 IMD 组的 3 个时间点的表达显著强于转空质粒组 ( $P < 0.05$ ); 与转 IMD 组 1 d 相比, 转 IMD 组 4 d 和 7 d 蛋白表达显著增加 ( $P < 0.05$ ), 而转 IMD 组 4 d 与 7 d 相比, 差异无统计学意义 ( $P > 0.05$ ), 见图 2。提示超声微泡造影剂介导的 IMD 真核质粒从 4 d 到 7 d 已经稳定转染到大鼠的肾组织, 并进行了有效的表达, 因此我们采用 IMD 预处理 7 d 后, 进行 IR 损伤模型的制作。

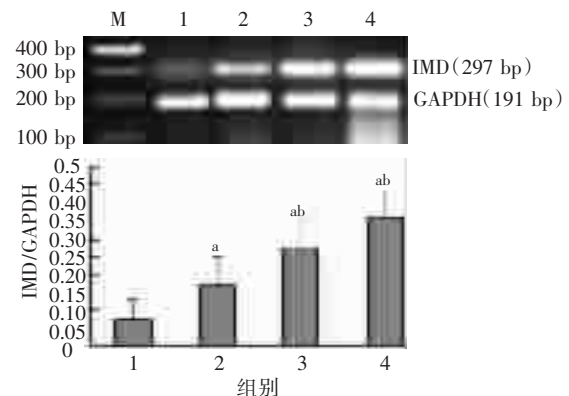


图 1 转 IMD 组各时间点和转空质粒组 IMD mRNA 的表达 (RT-PCR)  
注: M: 分子量标记; 1: 转空质粒组; 2~4: 转 IMD 组 1 d、4 d、7 d; 与转空质粒组比较, <sup>a</sup> $P < 0.05$ ; 与转 IMD 组 1 d 比较, <sup>b</sup> $P < 0.05$

图 1 转 IMD 组各时间点和转空质粒组 IMD mRNA 的表达 (RT-PCR)

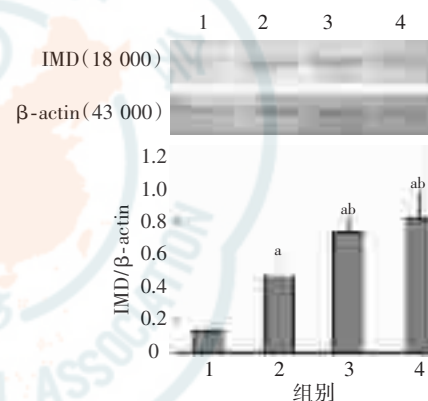


图 2 转 IMD 组和转空质粒组 IMD 蛋白的表达 (Western 印迹)  
注: 1: 转空质粒组; 2~4: 转 IMD 组 1 d、4 d、7 d; 与转空质粒组比较, <sup>a</sup> $P < 0.05$ ; 与转 IMD 组 1 d 比较, <sup>b</sup> $P < 0.05$

图 2 转 IMD 组和转空质粒组 IMD 蛋白的表达 (Western 印迹)

2. IMD 对肾脏 IR 损伤肾功能的影响: 组间比较显示, 与 sham 组相比, IR 组 1 d、2 d Scr、BUN 均显著增高 ( $P < 0.05$ ); 与 IR 组相比, 转 IMD 组 1 d、2 d Scr、BUN 显著下降 ( $P < 0.05$ ), 而转空质粒组 1 d、2 d Scr、BUN 与 IR 组间差异无统计学意义 ( $P > 0.05$ )。组内比较显示, sham 组 6 个时间点间 Scr、BUN 差异无统计学意义; IR 组和转空质粒组中, 除外 7 d 与 14 d Scr、BUN 间差异无统计学意义外, 其余各时间点间差异均有统计学意义 (均  $P < 0.05$ ); 在转 IMD 组中, 除外 4 d、7 d 和 14 d 3 个时间点间 Scr、BUN 差异无统计学意义外, 其余各时间点间差异均有统计学意义 (均  $P < 0.05$ )。见表 1, 表 2。

3. 肾脏病理: 光镜下显示, sham 组大鼠肾组织结构清晰, 肾小管上皮细胞完整, 排列整齐; IR



表 1 4 组大鼠不同时间点 Scr 水平( $\mu\text{mol/L}$ ,  $\bar{x} \pm s$ ,  $n=6$ )

时间	Sham 组	IR 组	转 IMD 组	转空质粒组
1 d	62.1±12.6	123.8±3.13 <sup>a</sup>	79.9±11.3 <sup>ab</sup>	120.9±24.3 <sup>a</sup>
2 d	57.7±5.9	102.0±24.7 <sup>a</sup>	81.3±30.6 <sup>ab</sup>	101.1±24.9 <sup>a</sup>
3 d	60.8±13.4	94.8±33.8	72.8±21.6	85.0±23.6
4 d	62.9±14.6	75.3±29.2	62.4±14.5	71.8±30.9
7 d	58.0±6.9	63.3±15.6	59.1±14.4	63.8±24.0
14 d	59.9±5.0	62.6±14.1	59.4±15.9	57.8±6.5

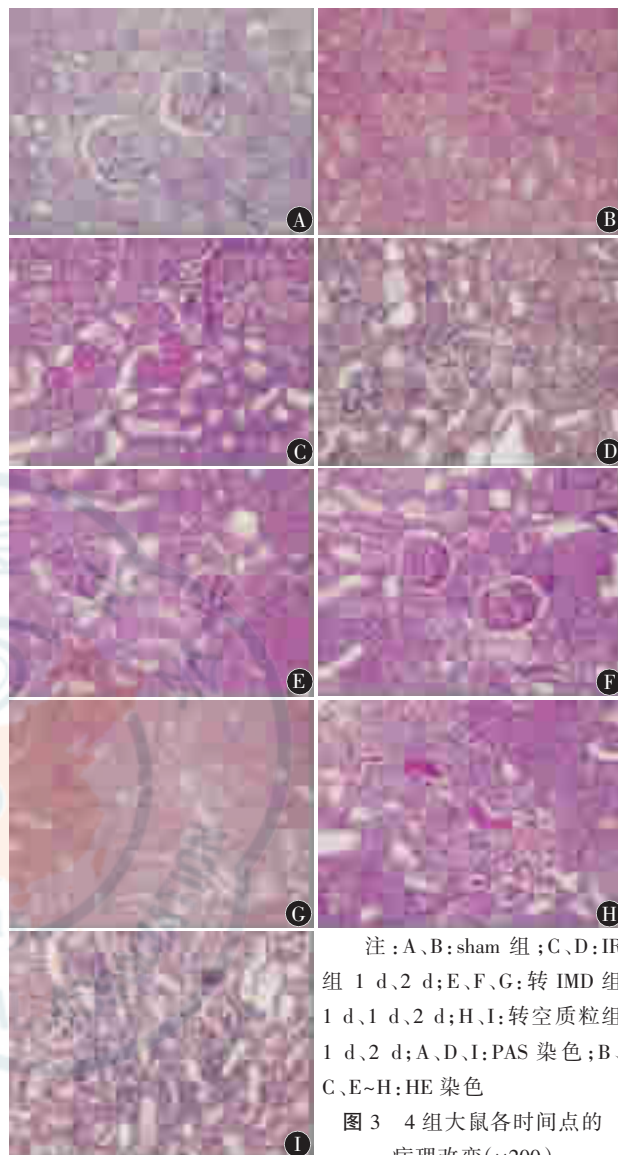
注:与同一时间点 sham 组比较,<sup>a</sup> $P < 0.05$ ;与同一时间点 IR 组比较,<sup>b</sup> $P < 0.05$

表 2 4 组大鼠不同时间点 BUN 水平( $\text{mmol/L}$ ,  $\bar{x} \pm s$ ,  $n=6$ )

时间	Sham 组	IR 组	转 IMD 组	转空质粒组
1 d	5.60±0.10	17.40±0.57 <sup>a</sup>	11.10±0.44 <sup>ab</sup>	17.30±0.44 <sup>a</sup>
2 d	6.00±0.44	12.10±0.52 <sup>a</sup>	8.67±1.17 <sup>ab</sup>	12.60±0.59 <sup>a</sup>
3 d	6.30±0.45	9.00±0.67	7.60±0.36	9.03±0.61
4 d	6.31±0.46	7.80±0.53	6.37±0.42	8.00±0.40
7 d	5.81±0.23	6.31±0.46	6.30±0.46	6.30±0.46
14 d	5.80±0.27	6.00±0.44	6.03±0.15	6.00±0.44

注:与同一时间点 Sham 组比较,<sup>a</sup> $P < 0.05$ ;与同一时间点 IR 组比较,<sup>b</sup> $P < 0.05$

组和转空质粒组则可见间质水肿,肾小管上皮细胞排列疏松、紊乱、空泡变性、刷状缘坏死脱落至管腔,有管型形成以及炎性细胞浸润等病理改变,肾小球无明显变化;而转 IMD 组组织学变化明显减轻,表现为肾小管上皮细胞空泡变性,刷状缘坏死脱落及管型减少,见图 3。肾组织损伤半定量评分结果组间比较显示,与 sham 组同一时间点相比,IR 组 1~4 d 肾组织损伤显著加重(均  $P < 0.05$ );与 IR 组同一时间点相比,转空质粒组 1~4 d 肾组织损伤程度与之接近,而转 IMD 组 1~4 d 肾组织损伤显著减轻(均  $P < 0.05$ )。肾组织损伤半定量评分结果组内比较显示,sham 组 6 个时间点间差异均无统计学意义;IR 组、转空质粒



注:A、B: sham 组;C、D: IR 组 1 d、2 d;E、F、G: 转 IMD 组 1 d、1 d、2 d;H、I: 转空质粒组 1 d、2 d;A、D、I: PAS 染色;B、C、E~H: HE 染色  
图 3 4 组大鼠各时间点的病理改变( $\times 200$ )

组和转 IMD 组中,均是 2 d 时肾组织损伤最重,其后逐渐恢复。见表 3。

4. 各组大鼠肾组织内增殖细胞核抗原(PCNA)的表达变化: Sham 组肾小管内和肾小球内几乎没有 PCNA 阳性细胞的表达,其余各组在肾小管内可见 PCNA 阳性细胞,见图 4。与 IR 组

表 3 4 组大鼠肾组织损伤半定量评分( $\bar{x} \pm s$ ,  $n=6$ )

组别	1 d	2 d	3 d	4 d	7 d	14 d
Sham 组	0.12±0.07	0.14±0.05	0.15±0.06	0.13±0.07	0.14±0.05	0.15±0.04
IR 组	8.57±1.86 <sup>a</sup>	10.01±1.12 <sup>a</sup>	7.89±0.95 <sup>a</sup>	6.33±0.78 <sup>a</sup>	2.88±0.85 <sup>a</sup>	0.18±0.10
转空质粒组	8.65±2.31 <sup>a</sup>	9.73±2.38 <sup>a</sup>	7.89±1.93 <sup>a</sup>	6.00±1.83 <sup>a</sup>	2.63±1.88 <sup>a</sup>	0.14±0.05
转 IMD 组	6.99±2.12 <sup>ab</sup>	7.55±2.35 <sup>ab</sup>	6.04±2.05 <sup>ab</sup>	3.41±1.07 <sup>ab</sup>	0.55±0.89 <sup>ab</sup>	0.13±0.19

注:与同一时间点假手术组比较,<sup>a</sup> $P < 0.05$ ;与同一时间点 IR 组比较,<sup>b</sup> $P < 0.05$

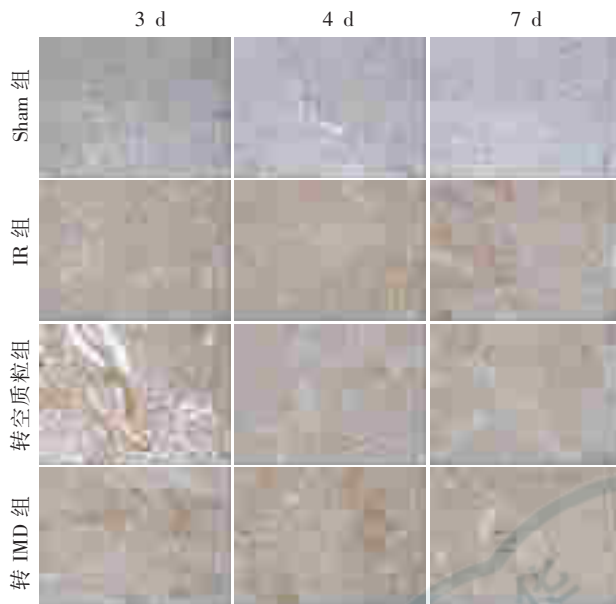


图 4 PCNA 阳性细胞在各组大鼠肾组织的表达(免疫组化  $\times 400$ )

和转空质粒组 1~4 d 相比,转 IMD 组的 PCNA 阳性细胞数显著增加 ( $P < 0.05$ ); 与 IR 组 7 d 相比,转 IMD 组 7 d 的 PCNA 阳性细胞数显著减少 ( $P < 0.05$ ), 而转空质粒组与 IR 组相比,PCNA 阳性细胞数几乎接近 ( $P > 0.05$ ); 转 IMD 组组内比较,PCNA 阳性细胞数从 IR 损伤 1 d 时开始增多,3 d 时最多; 而 IR 组和转空质粒组的 PCNA 阳性细胞数从 IR 损伤 1 d 时开始增多,7 d 时最多,这提示 IMD 能促进 IR 损伤后肾小管上皮细胞增殖,加速小管上皮细胞的再生。见表 4。

## 讨 论

减轻急性期损伤和促进肾组织修复再生的因素均能改善缺血性 ARF 的预后<sup>[5]</sup>。以往的干预措施多侧重于减轻急性期损伤,而多数措施只有肾脏缺血前给予方能有效,但导致肾脏 IR 损伤的因素往往难以预料,因此,促进肾组织修复和

再生的干预措施则更具有临床价值。本课题组前期的研究表明 IMD 在肾脏 IR 损伤中通过减轻氧化应激来保护肾脏<sup>[3]</sup>,但它能否促进损伤小管修复和再生,目前尚未检索到相关报道,因此我们从这方面入手,进行了相关研究。

同时,前期研究已表明,我们所用超声频率及声强对肾脏几乎没有损伤。因此,我们运用超声微泡造影剂介导的 IMD 预处理大鼠肾脏,保证了对靶器官的安全性。此外,我们也观察到与转空质粒组相比,转 IMD 组在转染后 1 d、4 d 和 7 d IMD mRNA 和蛋白表达均增加,而且在 4 d 和 7 d 增加是比较稳定的,这提示 IMD 真核质粒在 4 d 到 7 d 已经稳定转染到大鼠肾组织,作用机制可能是超声微泡造影剂介导的基因转染首先通过基因与微泡利用静电作用吸附在一起<sup>[6]</sup>,然后经腹主动脉注射进入肾脏,我们再从体外对准肾脏的正反面进行适量的超声照射破坏微泡,使表面结合的基因物质在局部释放出来,并经细胞间隙或通透性增大的细胞膜以及微泡破裂产生的局部冲击波促使基因进入肾脏的细胞;其次通过基因包裹在微泡壁层或内部,免受血清 DNA 酶的降解<sup>[7]</sup>。上述实验结果提示,超声微泡造影剂介导的 IMD 真核质粒能有效稳定转染大鼠肾组织,且对肾脏无损伤,为我们后续的研究提供了理论基础。

本研究中,1 d 和 2 d 大鼠 Scr 和 BUN 明显升高,而且光镜下观察到其组织学损伤严重,符合 AKI 病理表现,与报道相似<sup>[4]</sup>,说明 IR 损伤动物模型制备成功。提前 1 周给予动物模型 IMD 预处理,由于 IMD 在肾脏高表达,大鼠 Scr 和 BUN 较 IR 组和转空质粒组显著下降,组织学变化也明显减轻;病理评分结果也提示,转 IMD 组 4 d 时损伤的肾组织开始恢复,而 IR 组和转空质粒组 7 d 时损伤的肾组织才开始恢复,提示 IMD 在肾脏高表达能加速损伤肾组织的修复<sup>[8]</sup>。

表 4 各组大鼠不同时间点 PCNA 阳性细胞数( $\bar{x} \pm s, n=6$ )

组别	1 d	2 d	3 d	4 d	7 d	14 d
Sham 组	0.61±0.20	0.59±0.18	0.45±0.09	0.61±0.20	0.54±0.15	0.45±0.09
IR 组	7.67±1.53 <sup>a</sup>	17.7±1.53 <sup>a</sup>	23.0±2.00 <sup>a</sup>	29.7±1.53 <sup>a</sup>	54.3±2.52 <sup>a</sup>	4.67±1.53 <sup>a</sup>
转空质粒组	7.67±2.08 <sup>a</sup>	15.0±3.00 <sup>a</sup>	24.3±3.06 <sup>a</sup>	29.3±1.53 <sup>a</sup>	50.3±1.53 <sup>a</sup>	8.00±1.00 <sup>a</sup>
转 IMD 组	22.7±1.53 <sup>ab</sup>	48.0±1.00 <sup>ab</sup>	78.7±3.51 <sup>ab</sup>	60.3±4.51 <sup>ab</sup>	16.7±4.16 <sup>ab</sup>	2.33±1.53 <sup>ab</sup>

注:与同一时间点假手术组比较,<sup>a</sup> $P < 0.05$ ;与同一时间点 IR 组比较,<sup>b</sup> $P < 0.05$

肾脏 IR 导致的 AFR 以肾小管坏死为特征, 因此如何加快坏死的肾小管上皮细胞再生是 AFR 恢复的关键。正常情况下肾小管基本不增殖, 即使增殖, 能力也有限, 这与肾小管上皮细胞平时脱离细胞周期, 处于静息期(G<sub>0</sub> 期)有关, 但是这些细胞仍保持其增殖能力, 在适当的外界刺激下可重新进入细胞周期开始增殖。急性肾小管坏死的再生过程几乎是肾脏胚胎发育过程的重演<sup>[9]</sup>, 需要经历细胞表型转化、细胞增殖和细胞分化 3 个过程。肾小管上皮细胞损伤时基因表达的改变, 不仅反映细胞表型的逆转, 而且与细胞内 DNA 合成有关。应用免疫组织化学技术对缺血和肾毒性损伤后的细胞分化标志及增殖标志研究证实, 在细胞再生过程中, 细胞的表型转化与其进入细胞周期密切相关<sup>[10]</sup>。而 PCNA 是细胞进入细胞周期并增殖的标志性核蛋白, 是 DNA 聚合酶的辅助蛋白, 为 DNA 复制的必需物质, 其含量反映了细胞的增殖程度。它的合成和表达量与细胞所处周期有关, 从 G<sub>1</sub> 期开始合成, S 期达高峰, G<sub>2</sub> 期下降, M 期则检测不到。细胞大量表达 PCNA 表明其增殖反应活跃, 是细胞再生的标志。本课题组前期研究显示, 在 IR 组, 1 d、2 d 和 3 d 时 IMD 蛋白表达显著增高<sup>[11]</sup>, 而在本研究中得出, PCNA 的阳性细胞数也同时从 IR 损伤 1 d 时开始增加, 7 d 时最多; 而用 IMD 预处理肾脏后, 在再灌注 1 d、2 d、3 d、4 d PCNA 的阳性细胞数比转空质粒组和 IR 组明显增多, 尤其在 IR 后 3 d 增加最明显, 主要表达在损伤的肾小管上皮细胞, 而炎性细胞主要存在间质中, 这表明 IMD 能促进肾小管上皮细胞增殖, 而且使细胞增殖提前, 推测 IMD 是通过促进细胞周期的进行而使 PCNA 表达增加, 进而促进坏死的肾小管上皮细胞再生, 但其详细机制有待进一步研究。

综上所述, IMD 高表达不仅减轻 IR 后肾脏的损害, 改善其肾功能, 而且能促进损伤的肾组织修复, 诱导 PCNA 的表达, 促进坏死的肾小管上皮再生, 最终恢复损伤的肾组织。因此, IMD 作为一种新的内源性的肾脏保护活性肽, 对将来防治

ARF 具有潜在的临床应用价值。

#### 参 考 文 献

- [1] Chvojka J, Sýkora R, Karvunidis T, et al. New developments in septic acute kidney injury. *Physiol Res*, 2010, 59: 859-869.
- [2] Yuzawa Y, Sato W, Masuda T, et al. Acute kidney injury presenting a feature of leukemic infiltration during therapy for chronic myelogenous leukemia. *Inter Med*, 2010, 49: 1139-1142.
- [3] 李宏, 李荣山, 乔晞, 等. intermedin 对大鼠肾脏缺血再灌注损伤的保护作用及其机制. *中华肾脏病杂志*, 2010, 26: 614-618.
- [4] Melnikov VY, Fanbel S, Siegmund B, et al. Neutrophil-independent mechanisms of caspase1 and IL18 mediated ischemic acute tubular necrosis in mice. *J Clin Invest*, 2002, 10: 1083-1091.
- [5] Kunduzova OR, Bianchi P, Pizzinat N, et al. Regulation of JNK/ERK activation, cell apoptosis, and tissue regeneration by monoamine oxidases after renal ischemia-reperfusion. *FASEB J*, 2002, 16: 1129-1131.
- [6] Emlen W, Mannik M. Kinetics and mechanisms for removal of circulating single 2 stranded DNA in mice. *Exp Med*, 1978, 47: 684-699.
- [7] Frenkel PA, Chen S, Thai T, et al. DNA loaded albumin microbubbles enhance ultrasound mediated transfection in vitro. *Ultrasound Med Biol*, 2002, 28: 817-822.
- [8] Song JQ, Teng X, Cai Y, et al. Activation of AK1/GSK-3 $\beta$  signaling pathway is involved in intermedin-53 protection against myocardial apoptosis induced by ischemia/reperfusion. *Apoptosis*, 2009, 14: 1299-1307.
- [9] Al-Awqati Q, Oliver JA. Stem cells in the kidney. *Kidney Int*, 2002, 61: 387-395.
- [10] Witzgall R, Brown D, Schwarz C, et al. Localization of proliferating cell nuclear antigen, vimentin, cFos, and clusterin in the postischemic kidney. *J Clin Invest*, 1994, 93: 2175-2188.
- [11] 于桂花, 李荣山, 乔晞, 等. 大鼠肾脏缺血再灌注损伤中垂体中叶素及降钙素受体样受体的表达. *中华肾脏病杂志*, 2009, 25: 387-391.

(收稿日期: 2011-11-25)

(本文编辑: 杨克魁)