文章编号：1005-6947(2013)06-0721-05

· 基础研究 ·

兔下腔静脉球囊损伤后血管重塑相关因子的变化及 G-CSF 的干预作用

党晓卫，姚振涛，乔师师，王兆阳，李林，王亚飞，许培钦

（郑州大学第一附属医院 普通外科，河南 郑州 450052）

摘　要　**目的：**探讨下腔静脉损伤后基质金属蛋白酶（MMP-2，MMP-9）及转化生长因子 β1（TGF-β1）的变化规律及粒细胞集落刺激因子（G-CSF）干预的影响。

方法：48 只家兔制作下腔静脉球囊损伤模型后随机分为实验组（术后应用 G-CSF）和模型组（术后应用生理盐水），两组分别于术后 3，7，14，28 d 取血管损伤段（n=6），应用免疫组化染色检测 MMP-2，MMP-9，TGF-β1 的表达。

结果：在未损伤的家兔下腔静脉中仅有少量的 MMP-2 和 MMP-9 表达，而 TGF-β1 几乎无表达。下腔静脉损伤后 3 种因子表达均明显升高，并于第 7 天达高峰，随后回落；G-CSF 对 3 种因子表达的升高过程（3，7 d）无明显干预作用（与对照组比较，均 P>0.05），但能明显加速各因子水平的降低过程（14，28 d）（与对照组比较，均 P<0.05）。

结论：下腔静脉内膜损伤后存在重塑相关因子表达的短期升高，G-CSF 对其升高过程无干预作用，但能加速其恢复，该作用有利于抑制血管平滑肌的过度增生与加速再内皮化进程。

关键词　缩窄，病理性；腔静脉，下；巨噬细胞集落刺激因子；基质金属蛋白酶类；转化生长因子 β1

中图分类号：R654.4　　**文献标志码：**A

DOI:10.7659/j.issn.1005-6947.2013.06.012
http://www.zpwz.net/CN/abstract/abstract3527.shtml

Alterations of remodeling-associated factors in inferior vena cava after balloon injury in rabbits and the intervention effects of G-CSF

DANG Xiaowei, YAO Zhentao, QIAO Shishi, WANG Zhaoyang, LI Lin, WANG Yafei, XU Peiqin

(Department of General Surgery, the First Affiliated Hospital, Zhengzhou University, Zhengzhou 450052, China)
Corresponding author: *DANG Xiaowei, Email: dangxw1001@163.com*

ABSTRACT　**Objective:** To investigate the alteration patterns of matrix metalloproteinases (MMP-2, MMP-9) and transforming growth factor β1 (TGF-β1) in inferior vena cava (IVC) after injury and the effects exerted by granulocyte colony-stimulating factor (G-CSF).

Methods: Forty-eight rabbits were randomly divided into experimental group (treated with G-CSF after operation) and control group (treated with normal saline) after IVC balloon injury was performed. The injured

基金项目：河南省教育厅科技攻关计划资助项目（2011A320025）。
收稿日期：2013-02-10；**修订日期：**2013-05-16。
作者简介：党晓卫，郑州大学第一附属医院主任医师，主要从事肝脏血管疾病方面的研究。
通信作者：党晓卫，Email: dangxw1001@163.com

© 版权归中国普通外科杂志所有

vascular segments (n=6) in both groups of rabbits were excised on postoperative day (POD) 3, 7, 14, and 28 respectively, for immunochemical staining of MMP-2, MMP-9 and TGF-β1.

Results: In uninjured rabbit IVC, there was a small amount of MMP-2 and MMP-9 expression, and nearly no TGF-β1 expression. After injury, the expressions of all the three factors in IVC were significantly increased, and all of them reached their maximal degrees on POD 7 and then declined. G-CSF treatment showed no effect on the expression of the three factors during the course of their increase (3 and 7 d) (both P>0.05 *vs*. control group), but markedly accelerated the decreasing tendency of their levels (14 and 28 d) (both P<0.05 *vs*. control group).

Conclusion: There are short-term increased expressions of remodeling-associated factors in IVC after intimal injury. G-CSF cannot inhibit the increase of these factors but can accelerate their decrease, and may be favorable for the inhibition of excessive proliferation of the vascular smooth muscle cells and acceleration of the reendothelialization process.

KEY WORDS Constriction, Pathologic; Vena Cava, Inferior; Macrophage Colony-Stimulating Factor; Matrix Metalloproteinases; Transforming Growth Factor β1

CLC number: R654.4 **Document code:** A

DOI: 10.7659/j.issn.1005-6947.2013.06.012

血管损伤后发生的内膜剥脱、新生内膜增生以及管壁结构重塑是血管介入术后再狭窄的病理基础。内膜剥脱常引起血管平滑肌细胞的迁移和增殖[1]，是再狭窄发展过程中的关键环节。在这一病理过程中，参与血管重塑的因子包括早期的炎性因子[2]，以及维持血管形态和功能完整性的基质金属蛋白酶（MMPs）[3]，尤其是与细胞迁移密切相关的MMP-2和MMP-9，还有参与胶原的分泌与降解的转化生长因子β1（TGF-β1）等。这些因子在调整血管中层平滑肌细胞向内膜迁移、增生形成新生内膜过程中起着重要作用。粒细胞集落刺激因子（G-CSF）作为一种血液生长因子已广泛应用于临床，近来发现它参与血管损伤后早期的内皮化及抑制新生内膜的形成，从而减少血管损伤后狭窄的发生[4]。本实验采用免疫组织化学（免疫组化）法检测兔下腔静脉球囊损伤后MMP-2，MMP-9和TGF-β1的变化规律及G-CSF对它们的影响。

1 材料与方法

1.1 材料

试验动物：2~3月龄家兔48只，平均体质量（2.30±0.50）kg，由郑州大学实验动物中心提供。主要试剂：G-CSF（北京四环医药有限公司），兔多克隆抗体（美国SANTA CRUZ），SP9000试剂盒（北京中杉生物工程公司）及对氨基联苯胺（DAB）试剂盒（北京中杉生物工程公司）。球囊导管（美国Baxter公司）。

1.2 实验方法

1.2.1 血管内膜损伤模型的建立 10%水合氯醛溶液（3 mL/kg）麻醉平稳后，动物仰卧，于右旁正中切口进腹，找出并游离下腔静脉，测定试验段下腔静脉直径，再测定球囊直径等于静脉直径的1.5倍时所需注入的气体量[5]。用血管夹临时夹闭血管两端。在暴露的下腔静脉处用血管剪剪开血管侧壁，直视下顺行置入球囊到达实验部位，向球囊内注入预测好的气体，缓慢回拉球囊至静脉切口处，如此反复2次，使血管内膜剥脱，撤出球囊，复通下腔静脉，逐层关闭切口，敷料、绷带包扎。术后青霉素80万U/d注射预防感染，注射肝素盐水250 U预防下腔静脉血栓形成，连续3 d。

1.2.2 分组与药物干预 将48只实验兔随机分为2组，每组24只。A组为实验组：于下腔静脉球囊损伤后即刻皮下注射G-CSF 50 μg/（kg·d），共7 d。B组为模型组：于下腔静脉球囊损伤后即刻皮下注射生理盐水2 mL，共7 d。

1.2.3 下腔静脉的病理切片检查 分别于术后3，7，14，28 d[6]各组取6只实验兔过量麻醉处死，取下腔静脉损伤段行甲醛浸泡、石蜡包埋和连续切片。固定切片后采用免疫组化方法对标本进行

©版权归中国普通外科杂志所有

染色（阳性染色呈棕黄色）。另取部分未损伤的下腔静脉段，观察各因子在正常情况下的表达。采用上海山富科学仪器有限公司生产的 Biosens Digital Imaging System v1.6 图像分析软件。选择平均光密度（AOD）作为目的数值[7]。每个标本连续取 5 张切片，每张切片测量 5 个视野的平均光密度数值，取平均值。

1.3 统计学处理

采用 SPSS15.0 软件进行统计分析。计量资料以均数 ± 标准差（$\bar{x} \pm s$）表示，组间比较采用 t 检验，$P<0.05$ 有统计学意义。

2 结　果

2.1 MMP-2，MMP-9，TGF-β1 在正常下腔静脉中的表达

正常家兔下腔静脉可见少量的 MMP-2 和 MMP-9 表达，TGF-β1 在正常血管几乎未见阳性染色。

2.2 MMP-2，MMP-9，TGF-β1 在损伤后的下腔静脉中的表达及 G-CSF 干预的影响

损伤后第 3 天，两组血管内膜 MMP-2 的表达较术前均明显增多，组间差异无统计学意义（t=0.382，P>0.05）。第 7 天，阳性表达达到高峰，组间仍无统计学差异（t=0.423，P>0.05）。第 14 天，模型组的表达仍在高水平，而实验组开始下降，两组有统计学差异（t=7.042，P<0.05）。第 28 天，MMP-2 在实验组阳性表达已明显下降，模型组略有下降（图 1A），两组比较有统计学差异（t=11.696，P<0.05）（表 1）。

MMP-9 与 MMP-2 的变化情况基本一致。术后第 3 天，两组的阳性表达增多（t=2.429，P>0.05）。第 7 天，达峰值，差异仍无统计学意义（t=0.235，P>0.05）。第 14，28 天，期间两组差异有统计学意义（P<0.05）（表 1）（图 1B）。

TGF-β1 在术后第 3 天，血管内膜的阳性表达增多，第 7 天达高峰，期间两组比较无统计学差异（P>0.05）。第 14 天至第 28 天，TGF-β1 阳性表达率维持在较高水平，实验组则逐渐下降，两组差异有统计学意义（P<0.05）（表 1）（图 1C）。

表 1　实验组与模型组家兔术后下腔静脉 3 种因子的表达变化（$\bar{x} \pm s$, n=6）

Table 1　Expression alterations of the three factors in IVC in both experimental and control group of rabbits after surgery ($\bar{x} \pm s$, n=6)

因子	实验组	模型组	t	P
MMP-2				
术后 3 d	98.478 ± 4.618	98.147 ± 4.684	0.382	>0.05
术后 7 d	150.760 ± 1.414	153.100 ± 6.406	0.423	>0.05
术后 14 d	119.793 ± 6.318	148.702 ± 11.648	7.042	<0.05
术后 28 d	98.486 ± 5.592	139.460 ± 7.984	11.696	<0.05
MMP-9				
术后 3 d	102.395 ± 3.681	106.583 ± 5.407	2.429	>0.05
术后 7 d	153.399 ± 10.942	154.528 ± 11.769	0.235	>0.05
术后 14 d	118.535 ± 6.503	153.145 ± 9.385	8.164	<0.05
术后 28 d	89.377 ± 2.302	149.212 ± 7.584	24.108	<0.05
TGF-β1				
术后 3 d	102.287 ± 3.815	101.054 ± 3.539	0.861	>0.05
术后 7 d	140.324 ± 6.664	146.021 ± 10.267	2.089	>0.05
术后 14 d	119.808 ± 5.917	139.628 ± 12.381	5.848	<0.05
术后 28 d	90.303 ± 1.447	138.035 ± 5.771	24.893	<0.05

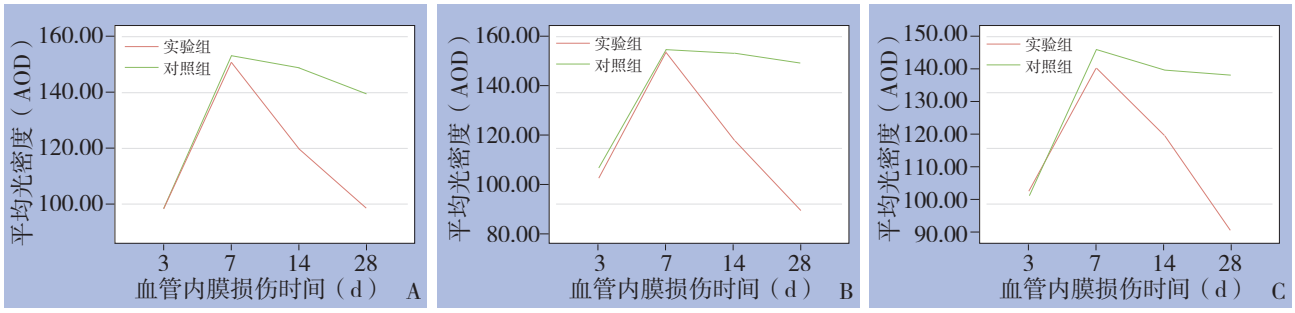

图 1　3 种因子水平的变化曲线　A：MMP-2；B：MMP-9；C：TGF-β1

Figure 1　Alteration curves of the three factors　A: MMP-2; B: MMP-9; C: TGF-β1

3 讨　论

介入性球囊扩张技术目前已成为血管外科疾病如动脉狭窄和布 - 加综合征（B-CS）等的主要治疗方法[8-9]。而影响其远期效果的因素主要是血管病变部位的再狭窄或闭塞。术中球囊扩张可

© 版权归中国普通外科杂志所有

能会对血管内膜造成不同程度的损伤。血管损伤后发生重塑是血管修复的过程，主要表现为内皮损伤后中膜血管平滑肌或外膜成纤维细胞向内膜迁移，过度增殖，分泌细胞外基质，导致内膜增厚，管腔狭窄[10-11]。其中血管平滑肌细胞增殖及从中膜向内膜的迁移是血管再狭窄发展过程中的关键环节[12]，而细胞外基质尤其是基底膜是血管平滑肌细胞迁移必须克服的生理屏障[13-14]。

成纤维细胞分泌的MMPs是迄今为止发现的惟一能分解纤维类胶原的酶，在细胞外基质重塑的部位易于诱导表达。MMPs可以催化降解血管平滑肌细胞周围的基底膜，使之与周围的基质接触，促使血管平滑肌细胞的表型发生改变，转变成具有迁移和增生能力的血管平滑肌细胞，从而参与血管重构[3, 15-16]。这表明在血管损伤后，MMPs可通过促进新生内膜形成及改变血管重构促进血管再狭窄的发生。TGF-β1可以通过对MMPs及其组织抑制因子家族成员因细胞类型而异的基因表达调控作用，表现出调节细胞外基质重建的生物学效应[17-19]。

G-CSF作为一种血液生长因子已广泛应用于临床。早期研究发现，G-CSF治疗有助于损伤组织的修复，这种作用与TGF-β1的表达上调及胶原蛋白的合成增加有关。近来发现G-CSF可以加速血管损伤后的再内皮化，抑制新生内膜的增生[20]，有效地预防内膜损伤后血管再狭窄的发生。

本实验观察了家兔下腔静脉球囊损伤后28 d内受损血管的修复情况，并通过免疫组化对参与血管损伤后重塑过程的MMP-2，MMP-9及TGF-β1进行定量分析。结果发现，在血管损伤后的修复过程中，实验组和模型组各因子的阳性表达率均上调。但从峰值的大小、作用的持续时间方面，可以看出，G-CSF可降低MMP-2，MMP-9及TGF-β1在血管损伤修复过程中不同时期的表达水平，进一步抑制血管平滑肌和内皮细胞的过度增生。由此推断G-CSF可在血管内皮损伤后抑制再狭窄的发生。因此在使用介入球囊扩张技术治疗血管外科疾病时，G-CSF可作为防治血管内再狭窄的一个研究方向。

参考文献

[1] Gerthoffer WT. Mechanisms of vascular smooth muscle cell migration[J]. Circ Res, 2007, 100(5):607-621.

[2] 白谊涵，李玉明. 血管损伤修复与炎症反应的研究进展[J]. 心血管病学进展，2006, 27(1):53-56.

[3] Tavakoli S,Razavian M, Zhang J, et al. Matrix metalloproteinase activation predicts amelioration of remodeling after dietary modification in injured arteries[J]. Arterioscler Thromb Vasc Biol, 2011, 31(1):102-109.

[4] Jørgensen E, Baldazzi F, Ripa RS, et al. Instent neointimal hyperplasia after percutaneous intervention for ST-elevation myocardial infarction and treatment with granulocyte-colony stimulating factor. Results from the stem cells in myocardial infarction (STEMMI) trial[J]. Int J Cardiol, 2010, 139(3):269-275.

[5] 陈开，时德. 国产Fogarty气囊导管对犬下腔静脉壁损伤的超微结构观察[J]. 川北医学院学报，1994, 20(1):11-14.

[6] 朱勇峰，司忠义. 血管损伤修复与基质金属蛋白酶[J]. 中国组织工程研究与临床康复，2010, 14(46):8673-8676.

[7] 杨建茹. 平均光密度在医学图像分析中的定量研究[J]. 中国医学影像技术，1999, 15(4):322-323.

[8] Dang XW, Xu PQ, Ma XX, et al. Surgical treatment of Budd-Chiari syndrome: analysis of 221 cases[J]. Hepatobiliary Pancreat Dis Int, 2011, 10(4):435-438.

[9] 孙岩，刘洋，袁海，等. 锁骨下动脉窃血综合征的腔内治疗[J]. 中国普通外科杂志，2012, 21(6):654-657.

[10] Buerke M, Guckenbiehl M, Schwertz H, et al. Intramural delivery of Sirolimus prevents vascular remodeling following balloon injury[J]. Biochim Biophys Acta, 2007, 1774(1):5-15.

[11] Buss A, Pech K, Kakulas BA, et al. Growth-modulating molecules are associated with invading Schwann cells and not astrocytes in human traumatic spinal cord injury[J]. Brain, 2007, 130(pt 4):940-953.

[12] 何延政，何春水. 血管再狭窄的基因治疗[J]. 中国普通外科杂志，2001, 10(5):451-454.

[13] Bourboulia D, Stetler-Stevenson WG. Matrix metalloproteinases (MMPs) and tissue inhibitors of metalloproteinases (TIMPs): Positive and negative regulators in tumor cell adhesion[J]. Semin Cancer Biol, 2010, 20(3):161-168.

[14] Bourget JM, Gauvin R, Larouche D, et al. Human fibroblast-derived ECM as a scaffold for vascular tissue engineering[J]. Biomaterials, 2012, 33(36):9205-9213.

[15] Panchatcharam M, Miriyala S, Yang F, et al. Enhanced proliferation and migration of vascular smooth muscle cells in response to vascular injury under hyperglycemic conditions is controlled by β3 integrin signaling[J]. Int J Biochem Cell Biol, 2010, 42(6):965-974.

[16] Pidkovka NA, Cherepanova OA, Yoshida T, et al. Oxidized phospholipids induce phenotypic switching of vascular smooth muscle cells in vivo and in vitro[J]. Circ Res, 2007, 101(8):792-801.

©版权归中国普通外科杂志所有

[17] Risinger GM Jr, Updike DL, Bullen EC, et al. TGF-β suppresses the upregulation of MMP-2 by vascular smooth muscle cells in response to PDGF-BB[J]. Am J Physiol Cell Physiol, 2010, 298(1):C191–C201.

[18] 马绍骏 . 转化生长因子 β1 在血管损伤后再狭窄形成中的作用 [J]. 中国组织工程研究与临床康复 , 2008, 12(30):5965–5968.

[19] 王博 , 王娟 , 夏泽锋 , 等 . 转化生长因子 1 在不同疾病脾功能亢进患者脾组织中的表达及其意义 [J]. 中国普通外科杂志 , 2012, 21(5):577–581.

[20] Yoshioka T, Takahashi M, Shiba Y, et al. Granulocyte colony-stimulating factor (G-CSF) accelerates reendothelialization and reduces neointimal formation after vascular injury in mice[J]. Cardiovasc Res, 2006, 70(1):61–69.

（本文编辑　姜晖）

本文引用格式：党晓卫，姚振涛，乔师师，等 . 兔下腔静脉球囊损伤后血管重塑相关因子的变化及 G-CSF 的干预作用 [J]. 中国普通外科杂志 , 2013, 22(6):721–725. DOI: 10.7659/j.issn.1005-6947.2013. 06.012

Cite this article as: DANG XW, YAO ZT, QIAO SS, et al. Alterations of remodeling-associated factors in inferior vena cava after balloon injury in rabbits and the intervention effects of G-CSF[J]. Chin J Gen Surg, 2013,22(6):721-725. DOI: 10.7659/j.issn.1005-6947.2013.06.012

本刊常用词汇英文缩写表

C –反应蛋白	CRP	甲型肝炎病毒	HAV	心电图	ECG
Toll 样受体	TLRs	碱性成纤维细胞转化生长因子	bFGF	心脏监护病房	CCU
氨基末端激酶	JNK	聚合酶链反应	PCR	血管紧张素 II	AngII
白细胞	WBC	抗生物素蛋白 - 生物素酶复合物法	ABC 法	血管内皮生长因子	VEGF
白细胞介素	IL	辣根过氧化物酶	HRP	血管性血友病因子	vWF
半数抑制浓度	IC_{50}	链霉抗生物素蛋白 - 生物素酶复合物法	SABC 法	血红蛋白	Hb
变异系数	CV	磷酸盐缓冲液	PBS	血肌酐	SCr
标记的链霉抗生物素蛋白 - 生物素法	SP 法	绿色荧光蛋白	GFP	血尿素氮	BUN
表皮生长因子	EGF	酶联免疫吸附测定	ELISA	血小板	PLT
丙氨酸转氨酶	ALT	美国食品药品管理局	FDA	血压	BP
丙二醛	MDA	脑电图	EEG	血氧饱和度	SO_2
丙型肝炎病毒	HCV	内毒素 / 脂多糖	LPS	烟酰胺腺嘌呤二核苷酸	NADPH
超氧化物歧化酶	SOD	内皮型一氧化氮合酶	eNOS	严重急性呼吸综合征	SARS
磁共振成像	MRI	内生肌酐清除率	CCr	一氧化氮	NO
极低密度脂蛋白胆固醇	VLDL-C	尿素氮	BUN	一氧化氮合酶	NOS
低密度脂蛋白胆固醇	LDL-C	凝血酶时间	TT	乙二胺四乙酸	EDTA
动脉血二氧化碳分压	$PaCO_2$	凝血酶原时间	PT	乙酰胆碱	ACh
动脉血氧分压	PaO_2	牛血清白蛋白	BSA	乙型肝炎病毒	HBV
二甲基亚砜	DMSO	热休克蛋白	HSP	乙型肝炎病毒 e 抗体	HBeAb
反转录 - 聚合酶链反应	RT-PCR	人类免疫缺陷病毒	HIV	乙型肝炎病毒 e 抗原	HBeAg
辅助性 T 细胞	Th	人绒毛膜促性腺激素	HCG	乙型肝炎病毒表面抗体	HBsAb
肝细胞生长因子	HGF	三磷酸腺苷	ATP	乙型肝炎病毒表面抗原	HBsAg
干扰素	IFN	三酰甘油	TG	乙型肝炎病毒核心抗体	HBcAb
高密度脂蛋白胆固醇	HDL-C	生理氯化钠溶液	NS	乙型肝炎病毒核心抗原	HBcAg
谷胱甘肽	GSH	世界卫生组织	WHO	异硫氰酸荧光素	FLTC
固相 pH 梯度	IPG	双蒸水	ddH_2O	诱导型一氧化氮合酶	iNOS
核糖核酸	RNA	丝裂原活化蛋白激酶	MAPK	原位末端标记法	TUNEL
核因子 -κB	NF-κB	四甲基偶氮唑盐微量酶反应	MTT	杂合性缺失	LOH
红细胞	RBC	苏木精 - 伊红染色	HE	增强化学发光法	ECL
红细胞沉降率	ESR	胎牛血清	FBS	肿瘤坏死因子	TNF
环氧化酶 -2	COX-2	体质量指数	BMI	重症监护病房	ICU
活化部分凝血活酶时间	APTT	天冬氨酸氨基转移酶	AST	转化生长因子	TGF
活性氧	ROS	脱氧核糖核酸	DNA	自然杀伤细胞	NK 细胞
获得性免疫缺陷综合征	AIDS	细胞间黏附分子	ICAM	直接胆红素	DBIL
肌酐	Cr	细胞外基质	ECM	总胆固醇	TC
基质金属蛋白酶	MMP	细胞外调节蛋白激酶	ERK	总胆红素	TBIL
计算机 X 线断层照相技术	CT	纤连蛋白	FN		

© 版权归中国普通外科杂志所有